



RELATO DE CASO

Giant peripheral osteoma of the mandible simulating a parotid gland tumor[☆]



Osteoma periférico gigante de mandíbula que simula um tumor de glândula parótida

Javier Ata-Ali  a,b,* e Fadi Ata-Ali ^c

^a Hospital Universitari Arnau de Vilanova, Servicio Público de Salud Dental, Valência, Espanha

^b Universidad Europea de Valencia, Departamento de Odontología, Valência, Espanha

^c Private Practice, Valência, Espanha

Recebido em 1 de fevereiro de 2016; aceito em 10 de março de 2016

Disponível na Internet em 13 de abril de 2017

Introdução

Osteoma é uma lesão osteogênica benigna, caracterizada pela proliferação de osso compacto ou esponjoso. Pode ser central, periférico ou extraesquelético.¹ Os osteomas periféricos são definidos pelo crescimento centrífugo do periósteo, enquanto os centrais surgem centripetamente do endósteo.^{1,2}

A patogênese do osteoma periférico ainda não foi definida.¹ Contudo, uma via comum subjacente ao processo de desenvolvimento dos osteomas foi reconhecida: supõe-se que uma combinação de trauma e atividade muscular pode iniciar uma reação osteogênica.³ No decurso de seu crescimento lento mas constante em tamanho, os osteomas dos ossos maxilofaciais permanecem assintomáticos até atingir proporções suficientes para causar desfiguração e/ou

interferência direta na função normal de sua localização anatômica.⁴

Relatamos o caso de um osteoma periférico que simula um tumor de glândula parótida devido a sua localização e tamanho e a presença de manifestações clínicas raras.

Relato de caso

Uma paciente do sexo feminino, 67 anos, foi encaminhada ao nosso hospital devido a um tumor de aparência benigna localizado na região da parótida esquerda e que, segundo a paciente, estava presente havia um ano. A lesão não tinha aumentado ou diminuído de tamanho desde que ela percebeu sua presença. A paciente não apresentava disfagia ou trismo e não tinha história de trauma cervicofacial.

O exame físico revelou uma lesão tumoral firme e bem circunscrita na região da glândula parótida esquerda, revestida por pele normal, sem ulceração ou alterações de cor. A função do nervo facial estava normal e a paciente sentia apenas uma sensação de aumento do volume na região, sem dor.

Uma biópsia aspirativa com agulha fina (BAAF) foi solicitada, mas não foi possível extrair material para estudo. Decidimos então pelo uso de técnicas de imagem. O estudo de uma radiografia panorâmica revelou uma lesão radiopaca localizada no centro do ramo ascendente da mandíbula

DOI se refere ao artigo:

<http://dx.doi.org/10.1016/j.bjorl.2016.03.004>

[☆] Como citar este artigo: Ata-Ali J, Ata-Ali F. Giant peripheral osteoma of the mandible simulating a parotid gland tumor. Braz J Otorhinolaryngol. 2019;85:393–5.

* Autor para correspondência.

E-mail: javiataali@hotmail.com (J. Ata-Ali).

A revisão por pares é da responsabilidade da Associação Brasileira de Otorrinolaringologia e Cirurgia Cérvico-Facial.

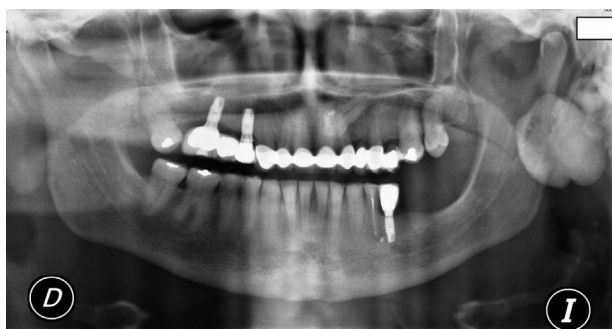

Figura 1 Vista da radiografia panorâmica que mostra uma lesão radiopaca localizada no centro do ramo ascendente da mandíbula esquerda.

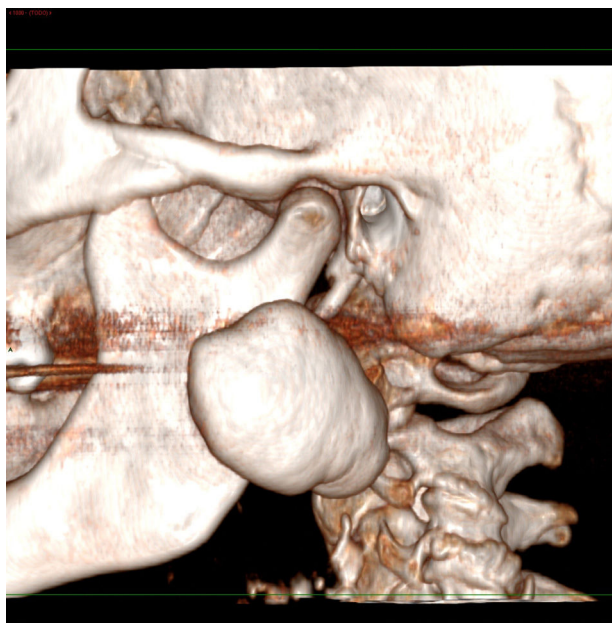


Figura 2 Imagem tridimensional que mostra uma lesão perfeitamente delimitada de aparência exofítica benigna na camada cortical externa do ramo ascendente da mandíbula.

esquerda (fig. 1). Imagiologia tridimensional mostrou que a lesão era perfeitamente delimitada no interior da camada externa do osso cortical (fig. 2). A tomografia computadorizada axial mostrou que a lesão estendia-se para as superfícies interna e externa do ramo ascendente da mandíbula, sem causar reabsorção óssea ou destruição (fig. 3).

A paciente recusou a cirurgia. O tratamento conservador foi decidido, com monitoramento clínico e radiográfico periódico.

Discussão

A primeira impressão de diagnóstico foi a de um tumor de parótida, diante da localização do osteoma periférico na face externa do ramo ascendente da mandíbula, que causava protrusão da glândula parótida e dos tecidos moles adjacentes.

O osteoma periférico é uma neoplasia rara da região maxilofacial e envolve mais frequentemente a mandíbula, o côndilo é o sítio preferido.⁵ O osteoma solitário

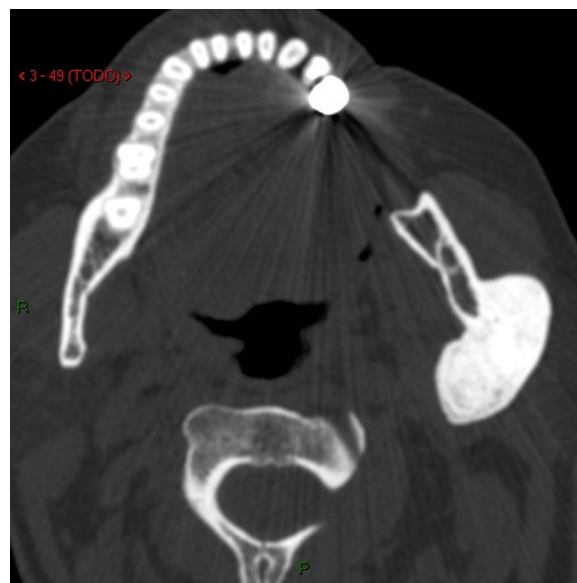

Figura 3 Tomografia computadorizada axial que mostra a lesão estendida para as superfícies interna e externa do ramo ascendente da mandíbula, sem causar reabsorção ou destruição óssea.

pode ser classificado como periférico (parosteal, periosteal ou exofítico) quando proveniente do periósteo (como em nossa paciente), central (endosteal) quando proveniente do endóstio ou extraesquelético (denominado coristoma ósseo) quando proveniente de tecidos moles.⁶ Os osteomas devem ser bem identificados e diferenciados de outras lesões sólidas.³ Radiograficamente, são caracterizados pela forma oval, radiopacidade, massa bem circunscrita presa por uma base larga ou pedículo ao córtex ósseo.^{1,2}

O tratamento de osteomas assintomáticos incidentalmente descobertos é controverso.⁷ O crescimento lento dos osteomas permite uma abordagem conservadora em relação às lesões assintomáticas e o tratamento cirúrgico não é recomendado nesses casos.⁸ A decisão pela remoção cirúrgica da lesão deve ser baseada em avaliação adequada dos riscos da cirurgia, inclusive possíveis danos a estruturas anatômicas importantes.

Burke et al.⁹ concluíram que o ultrassom é uma opção de exame de imagem preciso, acessível e de baixo custo, que não envolve radiação ionizante e pode distinguir entre lesões benignas e malignas em até 90% dos casos, bem como entre sialólitos e lesões císticas.

No caso de um tumor da glândula parótida aparente, uma avaliação por radiografia panorâmica ou ultrassonografia pode ser indicada antes de se decidir pela BAAF, pois esses exames de imagem são simples, não invasivos, de baixo custo e podem identificar uma possível doença óssea, evitando assim procedimentos diagnósticos desnecessários, como a BAAF.

Conclusão

O osteoma mandibular periférico pode ser incluído no diagnóstico diferencial de tumores da glândula parótida. Em tais situações, uma avaliação inicial por radiografia panorâmica

pode ser indicada, com o objetivo de evitar procedimentos possivelmente desnecessários, como a BAAF.

Conflitos de interesse

Os autores declaram não haver conflitos de interesse.

Agradecimentos

A María Jesús Baeza, bibliotecária do Arnau de Vilanova Hospital (Valência, Espanha) e ao Serviço de Radiologia, pelo fornecimento das imagens.

Referências

1. Sayan NB, Ucok C, Karasu HA, Gunhan O. Peripheral osteoma of the oral and maxillofacial region: a study of 35 new cases. *J Oral Maxillofac Surg.* 2002;60:1299–301.
2. Kashima K, Rahman OI, Sakoda S, Shiba R. Unusual peripheral osteoma of the mandible: report of 2 cases. *J Oral Maxillofac Surg.* 2000;58:911–3.
3. Dell'Aversana Orabona G, Salzano G, Iaconetta G, Piombino P, Ponzio L, Santella A, et al. Facial osteomas: fourteen cases and a review of literature. *Eur Rev Med Pharmacol Sci.* 2015;19:1796–802.
4. Ogbureke KU, Nashed MN, Ayoub AF. Huge peripheral osteoma of the mandible: a case report and review of the literature. *Pathol Res Pract.* 2007;203:185–8.
5. Horikawa FK, Freitas RR, Maciel FA, Gonçalves AJ. Peripheral osteoma of the maxillofacial region: a study of 10 cases. *Braz J Otorhinolaryngol.* 2012;78:38–43.
6. Johann AC, de Freitas JB, de Aguiar MC, de Araújo NS, Mesquita RA. Peripheral osteoma of the mandible: case report and review of the literature. *J Craniomaxillofac Surg.* 2005;33:276–81.
7. Larrea-Oyarbide N, Valmaseda-Castellón E, Berini-Aytés L, Gay-Escoda C. Osteomas of the craniofacial region. Review of 106 cases. *J Oral Pathol Med.* 2008;37:38–42.
8. Boffano P, Rocca F, Campisi P, Gallesio C. Review of 43 osteomas of the craniomaxillofacial region. *J Oral Maxillofac Surg.* 2012;70:1093–5.
9. Burke CJ, Thomas RH, Howlett D. Imaging the major salivary glands. *Br J Oral Maxillofac Surg.* 2011;49:261–9.