



RELATO DE CASO

Congenital malleus bar without congenital aural stenosis or atresia[☆]



Fixação congênita do martelo na ausência de estenose ou atresia aural congênita

Hong Chan Kim, Chul Ho Jang ^{*}, Chung Man Sung, Eun Kyung Jung e Yong Beom Cho

Chonnam National University Medical School, Department of Otolaryngology, Gwangju, Coreia do Sul

Recebido em 3 de maio de 2016; aceito em 4 de agosto de 2016
Disponível na Internet em 30 de maio de 2017

Introdução

A fixação congênita do martelo e da bigorna é uma causa rara de perda auditiva condutiva. Fixação congênita do martelo é um termo criado por Nomura et al.¹ para descrever uma barra óssea que se estende desde o colo do martelo até o ânulo ósseo posterior. A barra fixa o cabo do martelo e a cadeia ossicular. A avaliação pré-operatória da fixação congênita do martelo com tomografia computadorizada (TC) do osso temporal é difícil¹. Até o momento, a fixação congênita do martelo foi relatada somente na presença de atresia aural congênita ou de uma estenose de meato acústico externo. No estudo de Carfrae et al.², verificou-se que um paciente apresentava fixação bilateral do martelo e atresia aural congênita. A reabilitação envolve broqueamento ou excisão da conexão óssea ou fibrosa que prejudica a mobilidade ossicular. No entanto, os altos níveis de ruído induzidos pela broca são prejudiciais à orelha interna e o broqueamento

do martelo pode induzir a perda auditiva neurossensorial e zumbido. Apesar desses efeitos adversos do broqueamento, os altos níveis de ruído durante a cirurgia não podem ser reduzidos em grande extensão. Trauma acústico à orelha interna só pode ser evitado através da minimização do ruído. Relatamos um caso de fixação congênita do martelo na presença de meato acústico externo normal, que foi tratado com microcureta fina e uma peça de silastic como interface. A perda auditiva condutiva melhorou após a cirurgia.

Relato de caso

Um rapaz de 16 anos apresentou-se com perda de audição do lado direito, presente desde a infância. Ele não apresentava histórico de doenças da orelha tais como otite média. A otoendoscopia mostrou que o meato acústico externo e a membrana timpânica eram normais. No entanto, a presença de uma massa branca em forma de faixa, lembrava uma timpanosclerose, foi observada na membrana timpânica direita (fig. 1). A resposta ao teste de Valsalva foi normal. A avaliação por audiometria tonal mostrou perda auditiva condutiva no lado direito (fig. 2A). A TC do osso temporal mostrou um martelo atípico (fig. 3). O paciente recebeu anestesia local através de uma injeção-padrão no meato externo, nos quatro quadrantes com lidocaína 1% e adrenalina 1: 100.000. Todos os procedimentos foram feitos por meio de uma abordagem transcanal. Foram feitas incisões tradicionais às “12 horas” e “6 horas”. Após a elevação do retalho timpanomeatal, a fixação congênita do

DOI se refere ao artigo: <http://dx.doi.org/10.1016/j.bjorl.2016.08.010>

[☆] Como citar este artigo: Kim HC, Jang CH, Sung CM, Jung EK, Cho YB. Congenital malleus bar without congenital aural stenosis or atresia. Braz J Otorhinolaryngol. 2020;86:662–4.

^{*} Autor para correspondência.

E-mail: chulsavio@hanmail.net (C.H. Jang).

A revisão por pares é da responsabilidade da Associação Brasileira de Otorrinolaringologia e Cirurgia Cérvico-Facial.

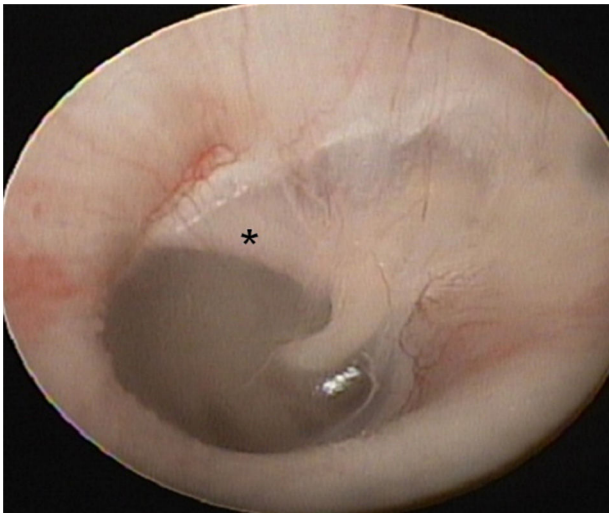


Figura 1 Otoendoscopia mostra a fixação congênita do martelo (asterisco) entre o colo do martelo e o ânulo ósseo posterior.

martelo foi identificada (fig. 4A). O martelo era imóvel, mas a articulação incudoestapediana mostrava mobilidade. A liberação do martelo foi feita com uma microcureta Shea (1,5 mm), em vez de uma broca Skeeter. Um espaço de 2 mm foi identificado entre o ânulo ósseo e o martelo (fig. 4B), mas um remanescente do cabo do martelo estava presente. Um pequeno pedaço de uma folha fina de silastic foi colocado entre os locais reparados para reduzir o potencial de refixação. Após o reposicionamento do retalho timpanomeatal, foi feito curativo no meato externo com malha de nylon com esponjas tipo Merocel impregnadas de antibiótico. O paciente apresentou ganho subjetivo de audição após a remoção do curativo. A audiometria tonal pós-operatória feita aos seis meses mostrou que o *gap* aéreo-ósseo estava mais perto da faixa normal do que na audiometria pré-operatória (fig. 2B).

Discussão

Os diversos tipos de anomalias congênitas ossiculares da orelha podem ser divididos em *major* e *minor*. As anomalias *minor* estão restritas à orelha média, enquanto as anomalias *major* podem envolver a orelha média, o meato externo e o

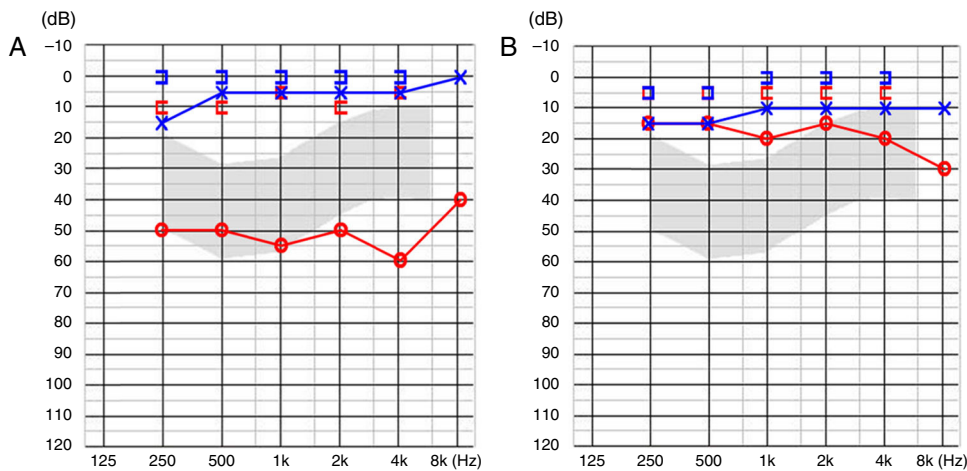


Figura 2 A, Avaliação audiométrica pré-operatória mostra perda auditiva condutiva de 54 dB. B, Avaliação pós-operatória mostra redução de *gap* aéreo-ósseo.

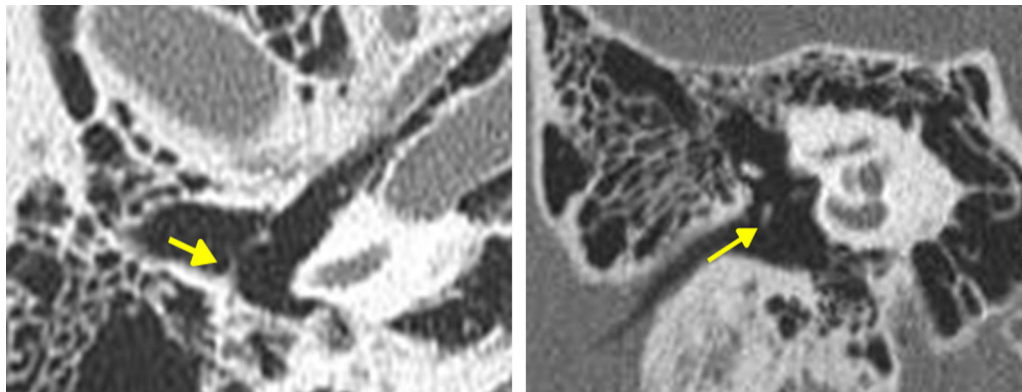


Figura 3 Fixação congênita do martelo (setas) nos cortes axial (direita) e coronal (esquerda) da TC do osso temporal.

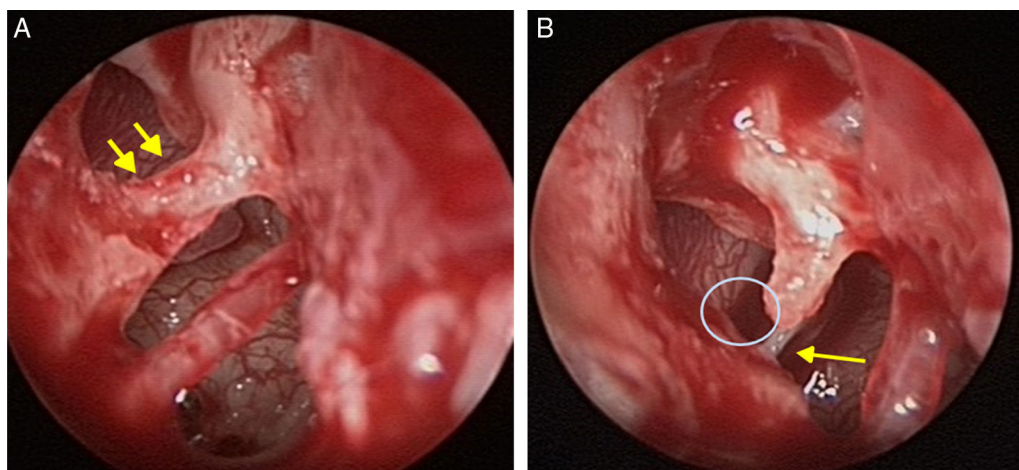


Figura 4 (A) Fixação do martelo (setas) entre o colo do martelo e ânulo ósseo posterior. (B) *Gap* entre o colo do martelo e a parede óssea posterior após a remoção parcial da barra óssea com microcureta. A seta indica o tendão do estribo.

pavilhão auricular.^{3,4} A perda auditiva condutiva e não progressiva na faixa de 40-60 dB, com uma membrana timpânica normal e sem histórico de trauma ou infecção, é altamente sugestiva de uma malformação ossicular congênita.⁵ A fixação congênita do martelo não é a única causa de uma cadeia ossicular fixa. A imobilidade pode surgir de outros pontos de fixação.⁶ No presente caso, no entanto, não houve imobilidade a partir de outros pontos da cadeia ossicular a não ser da fixação do martelo.

A patogênese da fixação do martelo não é completamente compreendida. Pode ser causada por timpanoesclerose, infecção crônica, trauma, otoesclerose ou doença de Paget e pode ser congênita ou idiopática.⁷ Ritter⁸ relatou que o mesênquima embrionário não reabsorvido pode formar uma ponte, resultou na persistência da ossificação. A preservação da anatomia normal da orelha média é uma consideração importante em certos casos, especialmente aqueles com fixação congênita do martelo. Após a remoção da bigorna, o martelo pode ser completamente removido por broqueamento. Subsequentemente, a interposição da bigorna ou prótese ossicular parcial pode ser feita. No entanto, a preservação das estruturas da orelha média pode ser benéfica para a condução do som. Estudos sobre a mecânica da orelha média demonstraram que deixar a bigorna em posição, com mobilização do martelo, resulta na melhor transmissão vibratória sonora possível, com excelente combinação de impedância.⁹ Portanto, a preservação dos ossículos é importante.

O broqueamento do martelo pode induzir o aparecimento de zumbido e perda auditiva neurosensorial por transmissão direta de energia sonora para a cóclea. Ao contrário do broqueamento, a curetagem evita o risco de zumbido e perda auditiva neurosensorial. No presente estudo, removemos o martelo com uma microcureta na junção entre o ânulo ósseo e o martelo. Antes de remover o ossículo fixado, dexametasona foi injetada no período intraoperatório para evitar trauma por ruído. A administração de dexametasona intraoperatória também pode proteger a orelha interna.¹⁰ Uma peça de silastic também foi inserida para evitar a refixação. O paciente recuperou a audição sem aparecimento de zumbido.

Conclusão

A fixação congênita do martelo é rara. Nesse caso, a remoção parcial da barra óssea foi feita com uma microcureta e injeção de dexametasona no período intraoperatório. Esse método impediu a perda auditiva neurosensorial e o aparecimento de zumbido.

Conflitos de interesse

Os autores declaram não haver conflitos de interesse.

Referências

1. Nomura Y, Nagao Y, Fukaya T. Anomalies of the middle ear. *Laryngoscope*. 1988;98:390-3.
2. Carfrae MJ, Jahrsdoerfer RA, Kesser BW. Malleus bar: an unusual ossicular abnormality in the setting of congenital aural atresia. *Otol Neurotol*. 2010;31:415-8.
3. Jahrsdoerfer R. Congenital malformations of the ear: analysis of 94 operations. *Ann Otol Rhinol Laryngol*. 1980;89:348-52.
4. Cousins VC, Milton CM. Congenital ossicular abnormalities: a review of 68 cases. *Am J Otol*. 1988;9:76-80.
5. Park K, Choung YH. Isolated congenital ossicular anomalies. *Acta Otolaryngol*. 2009;129:419-22.
6. Jahrsdoerfer RA, Helms J. In: Naumann HH, editor. *Head and neck surgery*, vol. II, 2nd ed. Stuttgart, German: Thieme; 1996.
7. Seidman MD, Babu S. New approach for malleus/incus fixation: no prosthesis necessary. *Otol Neurotol*. 2004;25:669-73.
8. Ritter FN. The histopathology of the congenital fixed malleus syndrome. *Laryngoscope*. 1971;81:1304-13.
9. Kelly DJ, Prendergast PJ, Blayney AW. The effect of prosthesis design on vibration of the reconstructed ossicular chain: a comparative finite element analysis of four prostheses. *Otol Neurotol*. 2003;24:11-9.
10. Jang CH, Jo SY, Cho YB. Matrix removal of labyrinthine fistulae by non-suction technique with intraoperative dexamethasone injection. *Acta Oto-Laryngol*. 2013;133:910-5.