



ARTIGO ORIGINAL

Diagnostic role of ultrasound elastography on lymph node metastases in patients with head and neck cancer[☆]



Müberra Pehlivan^a, Melek Kezban Gurbuz^{b,*}, Cemal Cingi^b, Baki Adapinar^c,
A. Nevbahar Değirmenci^c, F. Mustafa Acikalin^d, Mehmet Özgür Pinarbaşı^b
e Ertugrul Colak^e

^a Eskişehir Government Hospital, Meselik, Turquia

^b Eskişehir Osmangazi University, Faculty of Medicine, Department of Otorhinolaryngology, Meselik, Turquia

^c Eskişehir Osmangazi University, Faculty of Medicine, Department of Radiology, Meselik, Turquia

^d Eskişehir Osmangazi University, Faculty of Medicine, Department of Pathology, Meselik, Turquia

^e Eskişehir Osmangazi University, Faculty of Medicine, Department of Biostatistics, Meselik, Turquia

Recebido em 17 de janeiro de 2017; aceito em 30 de janeiro de 2018

Disponível na Internet em 27 de março de 2019

KEYWORDS

Head;
Neck;
Cancer;
Lymph node
metastases;
Ultrasound
elastography

Abstract

Introduction: Ultrasonography is the easiest non-invasive method to diagnose lymph node metastases in patients with head and neck cancer. However, since CT scans are often preferred in the evaluation of primary tumours of these patients, information about lymphatic metastases may also be available in these patients. Therefore, ultrasound is not routinely employed in the evaluation of these patients. However, elastography technique, a recent development in ultrasound technology, could make use of ultrasonography in these patients even more widespread, even though it is still not widely used today.

Objectives: The aim of this study was to evaluate the role of sonographic elastography in the diagnosis of lymph node metastasis of head and neck cancer.

Methods: Twenty-three patients diagnosed with head and neck cancer and scheduled for surgical treatment including neck dissection were included in the study. All patients underwent neck examination by palpation, ultrasound elastography and computerized tomography with contrast. To compare the diagnostic performance of palpation, ultrasound elastography and computerized tomography, the findings of each examination method were compared with the histopathological examination results of neck specimens.

DOI se refere ao artigo: <https://doi.org/10.1016/j.bjorl.2018.01.002>

[☆] Como citar este artigo: Pehlivan M, Gurbuz MK, Cingi C, Adapinar B, Değirmenci AN, Acikalin FM, et al. Diagnostic role of ultrasound elastography on lymph node metastases in patients with head and neck cancer. Braz J Otorhinolaryngol. 2019;85:297–302.

* Autor para correspondência.

E-mail: mkezban@yahoo.com.tr (M.K. Gurbuz).

A revisão por pares é da responsabilidade da Associação Brasileira de Otorrinolaringologia e Cirurgia Cérvico-Facial.

Results: 15 (65.2%) patients had a primary tumour in the larynx; 7 (30.4%) in the oral cavity; and 1 (4.3%) in the parotid. 7 (30.4%) out of 23 patients underwent bilateral neck dissection. In total, 30 neck dissections were hereby taken into account during study. Ultrasound elastography showed higher accuracy (83.3%) and higher sensitivity (82.4%) than palpation and computerized tomography, but the specificity of ultrasound elastography was lower (84.6%) than palpation and computerized tomography.

Conclusions: Ultrasound elastography is helpful for the diagnosis of lymph node metastases in patients with head and neck cancer. Due to its non-invasive character, it can be used safely in combination with other radiological techniques to support or improve their diagnostic performance.

© 2018 Associação Brasileira de Otorrinolaringologia e Cirurgia Cérvico-Facial. Published by Elsevier Editora Ltda. This is an open access article under the CC BY license (<http://creativecommons.org/licenses/by/4.0/>).

PALAVRAS-CHAVE

Cabeça;
PESCOÇO;
CÂNCER;
Metástases de linfonodos;
Elastografia ultrassonográfica

Papel diagnóstico da elastografia ultrassonográfica nas metástases de linfonodos em pacientes com câncer de cabeça e pescoço

Resumo

Introdução: A ultrassonografia é o método mais fácil e não invasivo para diagnosticar metástases em linfonodos em pacientes com câncer de cabeça e pescoço. No entanto, como as tomografias computadorizadas são frequentemente preferidas na avaliação de tumores primários desses pacientes, as informações sobre metástases linfáticas também se tornam disponíveis. Portanto, a ultrassonografia não faz parte da avaliação de rotina desses pacientes. Entretanto, a técnica de elastografia, um desenvolvimento mais recente na tecnologia de ultrassom, poderia tornar o uso da ultrassonografia mais difundido nesses pacientes, embora atualmente ainda não seja amplamente usado.

Objetivo: Avaliar o papel da elastografia ultrassonográfica no diagnóstico de metástases em linfonodos em casos de câncer de cabeça e pescoço.

Método: Foram incluídos no estudo 23 pacientes diagnosticados com câncer de cabeça e pescoço e com tratamento cirúrgico programado, inclusive esvaziamento cervical. Todos os pacientes foram submetidos a exame cervical por palpação, elastografia ultrassonográfica e tomografia computadorizada com contraste. Para comparar o desempenho diagnóstico da palpação, elastografia ultrassonográfica e tomografia computadorizada, os achados de cada método de exame foram comparados com os resultados do exame histopatológico de amostras obtidas do pescoço.

Resultados: Dos pacientes, 15 (65,2%) apresentaram tumor primário na laringe; sete (30,4%) na cavidade oral; e um (4,3%) na parótida. Sete (30,4%) dos 23 pacientes foram submetidos a esvaziamento cervical bilateral. Foram considerados durante o estudo 30 pescoços. A elastografia ultrassonográfica mostrou maior acurácia (83,3%) e maior sensibilidade (82,4%) do que a palpação e a tomografia computadorizada, mas a especificidade da elastografia ultrassonográfica foi menor (84,6%) do que a palpação e a tomografia computadorizada.

Conclusões: A elastografia ultrassonográfica é útil para o diagnóstico de metástases de linfonodos em pacientes com câncer de cabeça e pescoço. Graças ao seu caráter não invasivo, pode ser usada com segurança em combinação com outras técnicas radiológicas para apoiar ou melhorar o desempenho diagnóstico.

© 2018 Associação Brasileira de Otorrinolaringologia e Cirurgia Cérvico-Facial. Publicado por Elsevier Editora Ltda. Este é um artigo Open Access sob uma licença CC BY (<http://creativecommons.org/licenses/by/4.0/>).

Introdução

Metástase nos linfonodos cervicais é um importante fator prognóstico e a principal razão de falha no tratamento de pacientes com câncer de cabeça e pescoço. Portanto, é importante avaliar adequadamente o pescoço no momento do diagnóstico nesses pacientes. Além da palpação do

pescoço, são usadas técnicas de imagem, como ultrassonografia (US), tomografia computadorizada (TC), ressonância magnética (RM) e, algumas vezes, até mesmo tomografia por emissão de pósitrons.^{1,2} Entre essas técnicas, a de mais fácil uso e não invasiva é a US. Os rápidos avanços tecnológicos dos últimos anos também influenciaram positivamente a tecnologia de ultrassom. A técnica de elastografia, uma recente

tecnologia de ultrassom, fornece informações sobre a rigidez do tecido, mede o seu grau de tensão com a aplicação de uma força externa. As imagens de ultrassonografia são obtidas com variações mínimas de pressão no tecido pelo transdutor ultrassonográfico. A compressão leva a um deslocamento da posição, que é menor no tecido mais rígido, e acredita-se que o potencial maligno aumente à medida que o tecido se torna mais rígido.^{3,4} Embora ainda seja pouco usada e a maioria dos dispositivos em uso atualmente não tenha essa tecnologia, é um método promissor para a avaliação de linfonodos cervicais, de acordo com os resultados dos estudos feitos até o momento. Mesmo assim, esses estudos também enfatizaram que a elastografia apresenta alguns problemas ainda não resolvidos.⁵⁻⁷

No presente estudo, também buscamos investigar a eficácia da elastografia ultrassonográfica (Elasto) na detecção de metástase em linfonodos de pacientes com câncer de cabeça e pescoço.

Método

Este estudo transversal foi aprovado pelo comitê de ética local sob o número 14 Apr 2013/13.

Grupo de estudo

Foi composto por pacientes com diagnóstico de câncer de cabeça e pescoço com tratamento cirúrgico programado, inclusive esvaziamento cervical. Pacientes previamente submetidos a cirurgia do pescoço ou radioterapia do pescoço por qualquer motivo foram excluídos.

Desenho do estudo

Todos os pacientes foram submetidos a palpação do pescoço, tomografia computadorizada e Elasto pré-operatória. Gânglios linfáticos maiores do que 1 cm, rígidos, imóveis e ligados aos tecidos circundantes segundo a palpação foram considerados metastáticos. Todas as TCs foram feitas em um tomógrafo multidetector de 64 canais (Aquillion 64, Toshiba, Tóquio, Japão), com material de contraste, e avaliadas por um radiologista experiente. Os nódulos metastáticos foram analisados com base no tamanho, na morfologia, forma, nas margens e na distribuição. Foram considerados metastáticos os linfonodos maiores do que 1 cm, com achados de necrose, alteração cística, calcificação ou hiper-realce, com aparência arredondada e localizados no campo apropriado para drenagem linfática do tumor primário. Todas as Elastos também foram feitas por um radiologista experiente com equipamento de ultrassonografia digital (Hitachi EUB 7000) equipado com *software* de elastografia em tempo real e um transdutor linear de 7,5 MHz. Nas imagens estáticas dos elastogramas, os valores numéricos de tensão do nódulo linfático e dos tecidos moles circundantes foram medidos com o uso da região de interesse (ROI, do inglês *region of interest*). Todos os sonogramas foram marcados com um sistema de pontuação, conforme mostrado na [tabela 1](#). O melhor ponto de corte encontrado para a taxa de tensão (TT) foi de 1,04, usou-se a análise da curva *Receiver Operating Characteristic* (ROC). A curva ROC é mostrada na [figura 1](#).

Tabela 1 Sistema de escore de elasticidade da Elasto

Escore 1	Região de tecido rígido muito pequena ou inexistente
Escore 2	Região rígida < 45%
Escore 3	Região rígida > 45%
Escore 4	Região periférica rígida – região central macia
Escore 5	Região inteiramente rígida

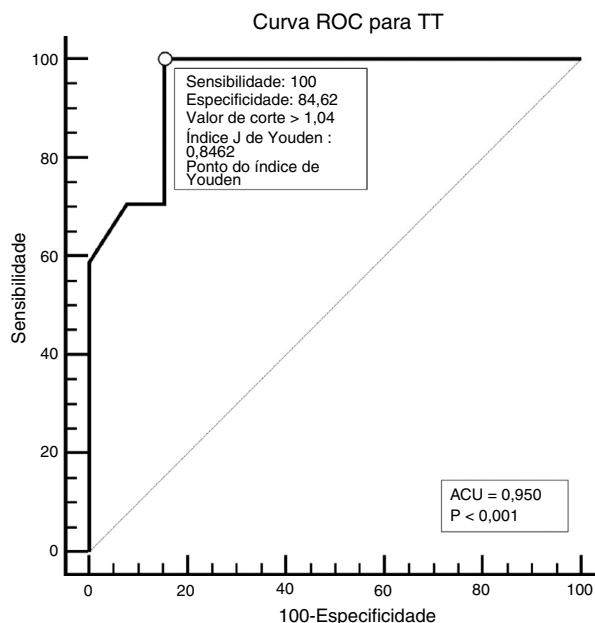


Figura 1 Melhor valor de corte encontrado com a análise da curva ROC. AUC, Área sob a curva.

Todos os pacientes foram classificados de acordo com os resultados do exame clínico e avaliação radiológica com o sistema de estadiamento TNM, revisado pelo *American Cancer Committee* em 2010. Foram submetidos a esvaziamento cervical homolateral ao tumor principal pacientes com pescoços clinicamente positivos (N) e pacientes com pescoços clinicamente negativos (N0) com alto risco de metástase linfática oculta (pacientes com tumores precoces no estágio T, caracterizados por disseminação linfática e tumores no estágio T avançados). Pacientes com metástases bilaterais de linfonodos e com tumores na linha média foram submetidos a esvaziamento cervical bilateral. O tipo de esvaziamento cervical foi determinado de acordo com o estágio do tumor. Pacientes com tumor em estágio inicial foram submetidos a esvaziamento cervical seletivo, enquanto os pacientes em estágio avançado foram submetidos a esvaziamento cervical radical modificado.

Durante todos os procedimentos, os gânglios linfáticos considerados malignos no pré-operatório foram marcados com sutura sobre a amostra. Os nódulos individuais foram avaliados por exame histopatológico específico.

Os resultados histopatológicos foram comparados com os achados ao exame físico (palpação) e achados radiológicos (TC e Elasto). Todas as análises estatísticas foram feitas com os programas de *software* IBM SPSS Statistic (versão 21) e MedClac (versão 14.12). A acurácia diagnóstica foi analisada

Tabela 2 Estágios dos pacientes, exceto por um paciente com tumor na parótida

	Laringe (N)	Cavidade oral (N)
T2N0	2	1
T2N1	3	3
T3No	–	2
T3N1	3	–
T3N2c	3	–
T4N0	4	1

N, número de pacientes.

e comparada pela curva ROC. A área sob a curva (AUC) e o índice de Youden foram usados para a comparação. Um valor de *p* menor do que 0,05 foi considerado como indicador de diferença estatisticamente significativa.

Resultados

Foram incluídos no estudo 23 pacientes (quatro mulheres, 19 homens) com média de $56,43 \pm 1,90$ anos (variação 39 a 77). Quinze (65,2%) pacientes apresentaram tumor primário na laringe; sete (30,4%) na cavidade oral; e um (4,3%) na parótida. Carcinoma mucoepidermoide foi o tipo histológico do tumor de parótida, enquanto os outros tumores eram carcinomas de células escamosas. Três pacientes (13,0%) se encontravam em estágio inicial, enquanto 20 (87%) estavam em estágio avançado da doença de acordo com a avaliação clínica-radiológica. O paciente com câncer de parótida foi classificado como T2N1; o estadiamento detalhado de todos os outros pacientes é mostrado na [tabela 2](#). Sete pacientes (30,4%) foram submetidos a esvaziamento cervical bilateral. Foram considerados 30 pescoços durante o estudo. Os tumores de quatro dos pacientes submetidos a esvaziamento cervical bilateral estavam localizados na região supraglótica da laringe e o estágio dos três pacientes restantes era N2c. Dos 30 esvaziamentos cervicais, 24 (80%) foram radicais modificados, enquanto seis (20%) foram seletivos.

O número e o tamanho dos linfonodos patológicos detectados por palpação, tomografia computadorizada e Elasto são mostrados na [tabela 3](#). Como observado nesta tabela, apenas um linfonodo foi encontrado no pescoço dos pacientes e nódulos linfáticos bilaterais foram detectados em apenas um paciente. Portanto, para as comparações estatísticas foi considerado o número de pescoços com linfonodos. Os resultados específicos da Elasto (Escore de elasticidade [ES] e taxa de tensão [TT]) também são mostrados na [tabela 4](#).

Tabela 4 Resultados da Elasto

		Número de linfonodos
ES	1	–
	2	4
	3	10
	4	–
	5	2
TT	≤ 1,04	11
	> 1,04	5

ES, Escore de elasticidade; TT, taxa de tensão.

Dezessete (em 13 pacientes/17 pescoços) nódulos linfáticos metastáticos com um diâmetro médio de 1,6 (min 0,4 - máx. 4) cm foram detectados pelo exame histopatológico.

A comparação dos resultados do exame físico e de imagem radiológica com os resultados histopatológicos é mostrada na [tabela 5](#).

Discussão

A abordagem geral básica no tratamento de pacientes com câncer de cabeça e pescoço é a seguinte: se o paciente se encontra no estágio inicial, ele é tratado com uma única modalidade de tratamento (cirurgia ou radioterapia), enquanto um paciente em estágio avançado é tratado através de modalidades combinadas de tratamento, inclusive cirurgia e radioterapia. No entanto, um dos fatores mais importantes, e que determinará o tipo e a extensão do tratamento, é a existência de metástases nodais ocultas ou detectadas. Portanto, alguns autores recomendam que pacientes com risco de metástase oculta de linfonodo ou pacientes clinicamente positivos (N) sejam tratados cirurgicamente, inclusive esvaziamento cervical, para esclarecer o estágio do tumor através de exame histopatológico. Caso contrário, se a radioterapia for uma opção de tratamento, ela deve incluir áreas de linfonodos cervicais associadas à disseminação do tumor. Por essa razão, a avaliação detalhada do pescoço é essencial nesses pacientes e o método básico sugerido para esse propósito é a palpação cuidadosa do pescoço que contenha todos os triângulos. Contudo, a lesão clínica palpável deve ser de 0,5 cm para regiões superficiais e de no mínimo 1 cm para regiões mais profundas. A taxa de detecção real (taxa de acurácia) de metástase cervical por palpação foi relatada como em torno de 70%.⁸⁻¹¹ Em nosso estudo, as taxas de sensibilidade, especificidade e acurácia da palpação foram 47%, 92% e 66,7%, respectivamente. Esses valores são certamente bastante baixos para fazer avaliações precisas. Portanto, métodos avançados

Tabela 3 Nódulos linfáticos patológicos detectados por palpação, TC e Elasto

	Número de pacientes com linfonodos	Número de pescoços com linfonodos	Número de linfonodos	Diâmetro médio do LN (min-máx)
Palpação	10	12	12	1,5 (0,5–4) cm
TC	11	13	13	1,2 (0,3–4) cm
Elasto	13	16	16	1,3 (0,2–4) cm

LN, linfonodo.

Tabela 5 Comparação do exame físico e resultados de exames de imagem radiológica com os resultados histopatológicos

	A	B		Sensibilidade	Especificidade	Acurácia (A)	VPP	VPN
		Não	Sim					
Palpação	Não	9	9	47	92	66,7	0,88	0,57
	Sim	4	8					
TC	Não	12	5	70,6	92,3	80,0	0,92	0,70
	Sim	1	12					
Elasto	Não	11	3	82,4	84,6	83,3	0,87	0,78
	Sim	2	14					

A, Número de pescoços com/sem linfonodos patológicos; B, Número de pescoços com/sem linfonodos positivos no exame histopatológico.

de imagem radiológica são necessários para avaliação detalhada do pescoço. Atualmente, os métodos de imagem mais comumente usados para esse propósito incluem TC, RM, US e PET/TC.^{1,2,8,9,12} Dentre esses, os métodos mais usados são a TC e a RM, porque o tumor primário já é avaliado com esses exames. As diretrizes do *United Kingdom National Multidisciplinary guidelines* também afirmam que a TC ou a RM são obrigatórias para o estadiamento do câncer de cabeça e pescoço. A escolha da modalidade depende do método de imagem usado para o site primário, disponibilidade local e experiência.¹³ No entanto, essas técnicas também podem levar a falsas predições, sejam negativas ou positivas. Em uma metanálise publicada em 2012 sobre a detecção de metástases em linfonodos cervicais em pacientes com câncer de cabeça e pescoço e pescoço clinicamente negativo (NO), a especificidade-sensibilidade da TC e RM foi relatada como 52%-93% e 65%-81%, respectivamente.¹⁴ Portanto, em casos nos quais as metástases nos linfonodos não podem ser elucidadas claramente, seria necessária uma técnica adicional para o estadiamento adequado do tumor, de modo a elaborar um plano ideal de tratamento. A abordagem clássica em tais casos é a PET/TC com uma sensibilidade de 77%-96% e uma especificidade de 82%-100%.^{15,16} De fato, essa técnica é mais sensível para identificar segundos tumores primários síncronos e metástases distantes; entretanto, é um método oneroso e invasivo, feito com substâncias radioativas que emitem pósitrons. Por essa razão, a ultrassonografia pode ser preferida como opção devido à disponibilidade, ao custo-benefício e a propriedades não invasivas para detectar metástases de linfonodos cervicais em câncer de cabeça e pescoço. Além disso, a imagem convencional da ultrassonografia foi recentemente aprimorada com a técnica de elastografia com base na identificação do tecido como rígido ou macio, o que permite informações diagnósticas sobre a presença ou o estágio da doença. Ou seja, a técnica de elastografia fornece informações sobre a elasticidade e flexibilidade dos tecidos e é estabelecida com base na hipótese de que os tecidos moles se deformam mais do que os tecidos rígidos. Assim, de acordo com a ideia de que o tecido canceroso é muitas vezes mais rígido do que o tecido circundante, a distinção entre lesões benignas e malignas pode ser feita de forma mais precisa.^{5,7,17} Também foi mostrado na literatura que a elastografia melhora o desempenho diagnóstico da ultrassonografia convencional ao aumentar o seu valor preditivo negativo (VPN).^{7,17,18}

Atualmente, estão disponíveis duas técnicas básicas de elastografia: a mão livre e de ondas de cisalhamento. Em ambas, uma lesão previamente identificada com o ultrassom no modo B é caracterizada pela sua elasticidade. A técnica a mão livre é mais barata, de execução mais rápida, mais fácil de aprender e a mais usada; no entanto, tem a desvantagem prática de depender do usuário. O fato de a pressão aplicada pelo transdutor não ter um padrão causa ampla variabilidade entre os valores de tensão e elasticidade nessa técnica. Para evitar isso, escalas que mostram a quantidade de compressão aplicada e estimulação do usuário são criadas em dispositivos. Além disso, a medida semi-quantitativa da taxa de tensão, o *strain ratio*, que exibe elasticidade e reduz a variabilidade, tem melhorado na elastografia a mão livre. Esse método é comumente denominado "elastografia de tensão". Apesar dessas precauções, infelizmente, a variabilidade é sempre um grande problema para essa técnica. No entanto, na elastografia por ondas de cisalhamento, em vez da compressão externa aplicada pelo transdutor do ultrassom, a força da radiação de pulsos acústicos de alta intensidade (frequência 2,67 MHz) faz com que ocorram pequenas substituições (1-10 μm) no tecido examinado. Dessa forma, nessa técnica uma leve compressão do transdutor é suficiente e elimina-se a variabilidade dependente do usuário.^{17,19-21}

Neste estudo, foi feita a elastografia de tensão em tempo real. Há apenas uma razão para essa preferência: essa é a característica do dispositivo ultrassônico que existe em nosso hospital. No entanto, foi uma ótima oportunidade para trabalharmos com um radiologista experiente na aplicação dessa técnica, como evidenciado pelas altas taxas de acurácia (83,3%) e sensibilidade (82,4%) que alcançamos. Nossa taxa de imprecisão de 16,6% pode ter sido causada, conforme indicado na literatura, pelo fato de os nódulos linfáticos não estarem totalmente infiltrados pelo câncer, o que causa erro, uma vez que os escores de elasticidade ou *strain ratios* avaliam a rigidez em relação ao nódulo por inteiro.²⁰ Além disso, nosso resultado mostra que a acurácia da Elasto é ligeiramente maior (cerca de 3%) do que a TC. Isso nos encorajou a usar essa técnica, especialmente quando não podemos identificar claramente a metástase nos linfonodos de pacientes cuja tomada de decisão sobre o tratamento será feita de acordo com a doença cervical. Entretanto, o pequeno número de pacientes em nosso estudo limita nossas impressões e são necessários estudos adicionais mais extensos para confirmar nossos resultados. Por essa razão,

os médicos devem encorajar o treinamento e o uso da elastografia.

Conclusão

A elastografia ultrassonográfica é útil para o diagnóstico de metástases em linfonodos em pacientes com câncer de cabeça e pescoço. Graças ao seu caráter não invasivo ela pode ser usada com segurança em combinação com outras técnicas radiológicas para apoiar ou melhorar o desempenho diagnóstico.

Conflitos de interesse

Os autores declaram não haver conflitos de interesse.

Referências

- Andersen PE. Management of cervical metastases. In: Shah JP, editor. *Cancer of the head and neck*. Hamilton/London: BC Decker Inc; 2001. p. 274–87.
- Mukherji SK. Special radiologic imaging considerations in the evaluation of squamous cell cancer of the head and neck. In: Harrison LB, Sessions RB, Hong WK, editors. *Head and neck cancer: a multidisciplinary approach*. 3rd ed. Lippincott Williams & Wilkins; 2009. p. 84–98.
- Wells PN, Liang HD. Medical ultrasound: imaging of soft tissue strain and elasticity. *J R Soc Interface*. 2011;8:1521–49.
- Aghajani A, Haghpanahi M, Nikazad T. The ultrasound elastography inverse problem and the effective criteria. *Proc Inst Mech Eng H*. 2013;227:1203–12.
- Varghese T. Quasi-static ultrasound elastography. *Ultrasound Clin*. 2009;4:323–38.
- Ying M, Bhatia KS, Lee YP, Yuen HY, Ahuja AT. Review of ultrasonography of malignant neck nodes: greyscale Doppler, contrast enhancement and elastography. *Cancer Imaging*. 2014;13:658–69.
- Choi YJ, Lee JH, Baek JH. Ultrasound elastography for evaluation of cervical lymph nodes. *Ultrasonography*. 2015;34:157–64.
- Dwivedi RC, Agrawal N, Dwivedi RC, Pathak KA, Kazı R. Evaluation, management and outcomes of head and neck cancer. In: Staffieri A, Sebastian P, Kapre M, Varghese BT, Kazı R, editors. *Essentials of head and neck cancer*. Byword Books Private Limited; 2012. p. 19–33.
- Merritt RM, Williams MF, James TH, Porubsky ES. Detection of cervical metastasis. A meta-analysis comparing computer tomography with physical examination. *Arch Otolaryngol Head Neck Surg*. 1997;123:149–52.
- Shetty D, Jayade BV, Joshi SK, Gopalkrishnan K. Accuracy of palpation, ultrasonography, and computed tomography in the evaluation of metastatic cervical lymph nodes in head and neck cancer. *Indian J Dent*. 2015;6:121–4.
- Haberal I, Celik H, Göçmen H, Akmansu H, Yörüç M, Ozeri C. Which is important in the evaluation of metastatic lymph nodes in head and neck cancer: palpation, ultrasonography, or computed tomography? *Otolaryngol Head Neck Surg*. 2004;130:197–201.
- Takeuchi Y, Suzuki H, Omura K, Shigehara T, Yamashita T, Okumura K, et al. Differential diagnosis of cervical lymph nodes in head and neck cancer by ultrasonography. *Auris Nasus Larynx*. 1999;26:331–6.
- Lewis-Jones H, Colley S, Gibson D. Imaging in head and neck cancer: United Kingdom National Multidisciplinary Guidelines. *J Laryngol Otol*. 2016;130:528–31.
- Liao LJ, Lo WC, Hsu WL, Wang CT, Lai MS. Detection of cervical lymph node metastasis in head and neck cancer patients with clinically NO neck – a meta-analysis comparing different imaging modalities. *BMC Cancer*. 2012;12:236.
- Ng S, Yen TC, Liao CT, Chang JT, Chan SC, Ko SF, et al. 18F-FDG PET and CT/MRI in oral cavity squamous cell carcinoma: a prospective study of 124 patients with histologic correlation. *J Nucl Med*. 2005;46:1136–43.
- Ng SH, Yen TC, Chang JT, Chan SC, Ko SF, Wang HM. Prospective study of (18) fluorodeoxyglucose positron emission tomography and computed tomography and magnetic resonance imaging in oral cavity squamous cell carcinoma with palpably negative neck. *J Clin Oncol*. 2006;24:4371–6.
- Bhatia KS, Cho CC, Yuen YH, Rasalkar DD, King AD, Ahuja AT. Real-time qualitative ultrasound elastography of cervical lymph nodes in routine clinical practice: interobserver agreement and correlation with malignancy. *Ultrasound Med Biol*. 2010;36:1990–7.
- Zhang JP, Liu HY, Ning CP, Chong J, Sun YM. Quantitative analysis of enlarged cervical lymph nodes with ultrasound elastography. *Asian Pac J Cancer Prev*. 2015;16:7291–4.
- Sigrist RMS, Liao J, Kaffas AE, Chammas MC, Willmann JK. Ultrasound elastography: review of techniques and clinical applications. *Theranostics*. 2017;7:1303–29.
- Tatar IG, Kurt A, Hekimoglu B. Advantages and pitfalls of elastosonography in the evaluation of cervical lymph nodes. *Med Ultrason*. 2013;15:333–4.
- Gennisson JL, Deffieux T, Fink M, Tanter M. Ultrasound elastography: principles and techniques. *Diagn Interv Imaging*. 2013;94:487–95.