



ARTIGO ORIGINAL

Association between facial nerve second genu angle and facial canal dehiscence in patients with cholesteatoma: evaluation with temporal multidetector computed tomography and surgical findings[☆]



Asli Tanrivermiş Sayit ^{a,*}, Hediye Pinar Gunbey ^a, Dilek Sağlam ^a,
Emre Gunbey ^b, Şemsettin Kardaş ^c e Çetin Çelenk ^a

^a Ondokuz Mayıs University Faculty of Medicine, Department of Radiology, Samsun, Turquia

^b Megapol Hospital, Department of Otorhinolaryngology, Istambul, Turquia

^c Ondokuz Mayıs University Faculty of Medicine, Department of Otorhinolaryngology, Samsun, Turquia

Recebido em 13 de setembro de 2017; aceito em 8 de março de 2018

Disponível na Internet em 3 de maio de 2019

KEYWORDS

Cholesteatoma;
Fascial canal
dehiscence;
Multidetector
computed
tomography;
Angle at second genu

Abstract

Introduction: Otitis media, mastoiditis or the pressure effect of tumorous lesions such as cholesteatoma can be the cause of facial canal dehiscence and facial nerve paralysis. The most common segment involved in dehiscence is the tympanic segment and the second most common is the lateral aspect of the facial canal in the oval window area.

Objective: To determine the prevalence of the facial canal dehiscence and the relationship between the angle at the second genu of the facial nerve and facial canal dehiscence.

Methods: We evaluated the surgical findings in 113 patients who underwent surgery for cholesteatoma. Facial canal dehiscence was detected in 62 of the 113 patients. Patients were divided into two groups: Group 1, with dehiscence of the facial canal and Group 2, without dehiscence of the facial canal.

Results: The mean angles at the second genu of the facial nerve in Groups 1 and 2 were $117.8^\circ \pm 9.63^\circ$ and $114^\circ \pm 9.9^\circ$, respectively. There was a statistically significant difference between the mean angles at the second genu for the two groups ($p = 0.04$).

DOI se refere ao artigo: <https://doi.org/10.1016/j.bjorl.2018.03.005>

[☆] Como citar este artigo: Tanrivermiş Sayit A, Gunbey HP, Sağlam D, Gunbey E, Kardaş Ş, Çelenk Ç. Association between facial nerve second genu angle and facial canal dehiscence in patients with cholesteatoma: evaluation with temporal multidetector computed tomography and surgical findings. Braz J Otorhinolaryngol. 2019;85:365–70.

* Autor para correspondência.

E-mail: draslitanrivermissayit@gmail.com (A. Tanrivermiş Sayit).

A revisão por pares é da responsabilidade da Associação Brasileira de Otorrinolaringologia e Cirurgia Cérvico-Facial.

PALAVRAS-CHAVE

Colesteatoma;
Deiscência do canal facial;
Tomografia computadorizada de multidetectores;
Ângulo do segundo joelho

Conclusion: In patients with dehiscence of the facial canal, the angle at the second genu was found to be wider than those without dehiscence.

© 2018 Associação Brasileira de Otorrinolaringologia e Cirurgia Cérvico-Facial. Published by Elsevier Editora Ltda. This is an open access article under the CC BY license (<http://creativecommons.org/licenses/by/4.0/>).

Associação entre o ângulo do segundo joelho do nervo facial e deiscência do canal facial em pacientes com colesteatoma: avaliação do osso temporal por tomografia com multidetectores e pelos achados cirúrgicos

Resumo

Introdução: Otite média, mastoidite ou a compressão por lesões tumorais como o colesteatoma podem ser a causa da deiscência do canal facial e paralisia do nervo facial. A deiscência ocorre mais frequentemente no segmento timpânico, seguido do aspecto lateral do canal facial na área da janela oval.

Objetivo: Determinar a prevalência da deiscência do canal facial e sua relação com o ângulo no segundo joelho do nervo facial.

Método: Avaliamos os achados cirúrgicos para detecção de deiscência do canal facial em 113 pacientes submetidos à cirurgia de colesteatoma. A deiscência do canal facial foi observada em 62. Os pacientes foram divididos em dois grupos: Grupo 1, com deiscência do canal facial, e Grupo 2, sem deiscência do canal facial.

Resultados: Os ângulos médios no segundo joelho do nervo facial nos grupos 1 e 2 foram $117,8^\circ \pm 9,63^\circ$ e $114^\circ \pm 9,9^\circ$, respectivamente. Houve diferença estatisticamente significativa entre os ângulos médios no segundo joelho para os dois grupos ($p=0,04$).

Conclusão: Em pacientes com deiscência no canal facial, foi observado que o ângulo do segundo joelho era maior do que naqueles sem deiscência.

© 2018 Associação Brasileira de Otorrinolaringologia e Cirurgia Cérvico-Facial. Publicado por Elsevier Editora Ltda. Este é um artigo Open Access sob uma licença CC BY (<http://creativecommons.org/licenses/by/4.0/>).

Introdução

A otite média, a mastoidite ou a compressão por lesões tumorais como o colesteatoma podem ser a causa da deiscência do canal facial e paralisia do nervo facial.^{1,2} A deiscência do canal facial pode ser congênita ou adquirida. A deiscência congênita do canal facial é um defeito de desenvolvimento na cobertura óssea do nervo facial.³ A deiscência adquirida é frequentemente associada à otite média ático-antral supurativa com colesteatoma.⁴ Ela também pode se desenvolver devido a inflamação de longo termo, cirurgia prévia da orelha e trauma.²

Foi relatado que a incidência de deiscência do canal facial varia entre 0,5%⁵ e 74%⁶ com base em achados intra-operatórios. A região deisciente mais comum é o segmento timpânico (84,6%) seguido do aspecto lateral do canal facial na área da janela oval (69,2%).⁷ O teto do segmento timpânico é muito delgado, portanto lesões tumorais como o colesteatoma ou mesmo a otite média podem facilmente ser a causa da deiscência do canal facial pela compressão. Normalmente, o ângulo no segundo joelho do nervo facial é de 95° - 25° . Quando o ângulo do segundo joelho aumenta, a porção mastoidea do nervo facial é deslocada posteriormente, para longe da corda do tímpano e da janela redonda.⁸ Devido ao aumento do ângulo no segundo joelho,

o segmento timpânico do nervo facial fica com uma área de superfície mais ampla, o que pode facilitar a deiscência em pacientes com colesteatoma.^{9,10}

Há um número limitado de estudos disponíveis relacionados ao ângulo no segundo joelho do nervo facial.^{8,11} Entretanto, não há estudos sobre a relação entre o ângulo no segundo joelho e deiscência do canal facial em pacientes com colesteatoma. O objetivo deste estudo foi determinar a prevalência de deiscência do canal facial e a sua relação com a abertura do ângulo no segundo joelho em pacientes com colesteatoma.

Método**Pacientes**

Obeve-se aprovação do Conselho de Ética Institucional para rever os registros de todos os pacientes submetidos a tomografia computadorizada com multidetectores (TCMD) do osso temporal entre 2011 a 2016. O número do protocolo de aprovação do Comitê de Ética de nossa instituição é B.30.2.ODM.0.20.08/495.

Foram incluídos no estudo 113 pacientes (37 do sexo feminino, 76 do masculino) com colesteatoma de orelha média e com confirmação histopatológica submetidos a

Tabela 1 Classificação da deiscência do canal facial

Deiscência do gânglio geniculado	A deiscência está localizada antes da proeminência.
Deiscência do segmento timpânico	A deiscência está localizada entre o segundo Joelho e a proeminência.
Deiscência no segundo Joelho	A deiscência está localizada no segundo Joelho, muito próxima ao canal semicircular lateral.
Deiscência do nicho da janela oval	A deiscência se projeta sobre a única janela oval.
Deiscência do segmento mastóideo	A deiscência está localizada após o nível inferior da janela oval no segmento mastóideo.

Tabela 2 Dados demográficos da população estudada

	Grupo 1	Grupo 2
<i>Número de pacientes</i>	62	51
<i>Sexo</i>		
Feminino	20 (32,3%)	17 (33,3%)
Masculino	42 (67,7%)	34 (66,7%)
<i>Idade (anos)</i>		
Média ± DP	37,3 ± 15,8	34,2 ± 16,7
Mín-máx	8-75	9-69

DP, desvio-padrão.

cirurgia primária de 2011 a 2016. Os registros médicos da avaliação intraoperatória do canal facial foram revisados com o uso do banco de dados do hospital. O canal facial foi dividido em cinco segmentos: gânglio geniculado, segmento timpânico, segundo Joelho, nicho da janela oval e mastóideo (tabela 1). A deiscência do canal facial foi definida como qualquer descontinuidade na estrutura óssea do canal facial que resultou em uma conexão entre o nervo facial e qualquer espaço da orelha média ou sistema de células aéreas da mastoide.

De acordo com os achados cirúrgicos, a deiscência do canal facial foi detectada em 62 dos 113 pacientes. Daquelas, 51 com colesteatoma não apresentavam deiscência do canal facial. Os pacientes foram divididos em dois grupos: Grupo 1, com deiscência do canal facial, e Grupo 2, sem deiscência do canal facial. Os dados demográficos da população estudada são mostrados na tabela 2.

Imagens de TCMD e análise

O exame de imagem de TCMD de alta resolução foi feito com um escâner de tomografia computadorizada (TC) multi-detector de 16 canais (Aquilion 16, Toshiba Medical Systems Corporation, Tóquio, Japão) e um escâner de TC multidetector de 128 canais (Discovery, GE Healthcare, Milwaukee, WI, EUA). A varredura foi feita a partir da eminência arqueada do osso temporal até a ponta da mastoide no plano transversal com a janela óssea (2300–2500 HU [Hounsfield Units]) e a janela para tecido mole (300–500 HU). O plano da imagem de varredura foi paralelo ao palato duro. Os parâmetros de varredura usados foram uma colimação de 1 mm, mAs = 250, kV = 120, matriz = 512 × 512, algoritmo: ósseo e espessura de reconstrução = 0,5 mm.

Os arquivos de *Digital Imaging and Communications in Medicine* (DICOM) foram recuperados do Sistema de Arquivamento e Comunicação de Imagens (*Picture Archiving and*

Communication System – PACS) e transferidos para a estação de trabalho para revisão; todas as medidas foram feitas digitalmente por um radiologista experiente (ATS). Todos os pacientes tiveram imagens pré-operatórias do osso temporal obtidas através de TCMD. Imagens do osso temporal obtidas por TCMD com qualidade de imagem insuficiente não foram incluídas no estudo. As imagens com reconstrução sagital foram obtidas a partir das imagens por TCMD de corte fino na projeção axial (figs. 1 A-B). As linhas paralelas dos segmentos timpânico e mastóideo do nervo facial foram desenhadas em imagens com reconstrução sagital como mostrado no estudo de Hasaballah et al.⁸ Então, foi medido o ângulo no segundo Joelho do canal facial de todos os pacientes (fig. 2).

Análise estatística

As análises estatísticas foram feitas com o programa IBM SPSS Statistics, versão 21 (IBM Corporation, Armonk, NY, EUA). Os dados são expressos como média ± desvio-padrão (DP) e mediana (mínimo-máximo). O teste de Shapiro-Wilk foi usado para determinar a normalidade da distribuição dos dados quantitativos. Para comparar os dois grupos independentes, usou-se o teste *t* de Student. O coeficiente de correlação interclasse foi usado para avaliar a confiabilidade das medidas. Um valor de $p < 0,05$ foi considerado estatisticamente significativo.

Resultados

Pacientes

A deiscência do canal facial foi observada em 62 (54,8%) dos 113 pacientes. Dos 62, 52 apresentaram deiscência no segmento timpânico do canal facial (fig. 3), oito no segmento mastóideo, um ao nível do gânglio geniculado e um no Joelho do segmento timpânico.

Imagem de TC e análise

Todos os exames de TCMD de osso temporal incluídos no estudo foram avaliados por dois profissionais (ATS, DS), que foram cegados para as medidas do ângulo no segundo Joelho do nervo facial feitas pelo outro. O coeficiente de correlação interclasse foi 0,997 (IC95% 0,995-0,998, $p < 0,001$), o que indicou excelente concordância entre os dois observadores.

Os ângulos médios no segundo Joelho do nervo facial nos Grupos 1 e 2 foram $117,8^\circ \pm 9,63^\circ$ e $114^\circ \pm 9,9^\circ$, respectivamente. Houve diferença estatisticamente significativa entre os ângulos médios para os dois grupos ($p = 0,04$) (tabela 3).

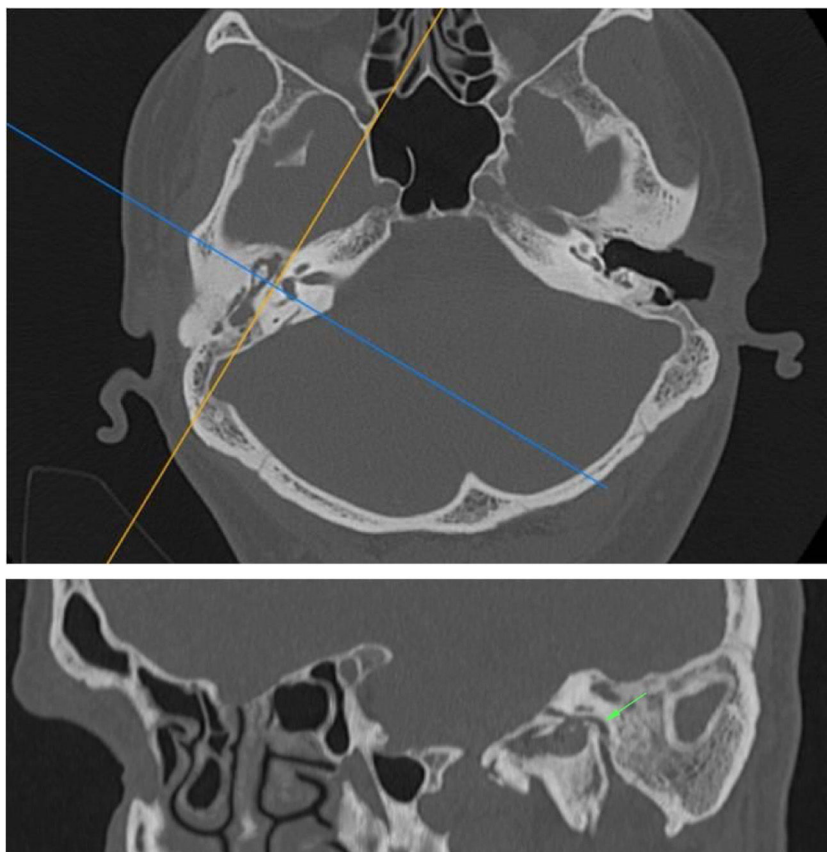


Figura 1 (A, B) As imagens com reconstrução sagital foram obtidas a partir de imagens obtidas por TCMD na projeção axial de corte fino. Os ângulos no segundo joelho, segmentos timpânico e mastoide do nervo facial (seta) estão demonstrados.

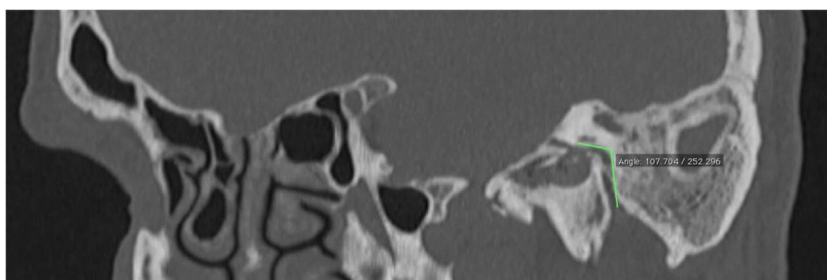


Figura 2 Linhas paralelas dos segmentos timpânico e mastoide do nervo facial foram desenhadas em imagens com reconstrução sagital.

Os ângulos médios no segundo joelho do nervo facial em pacientes com deiscência do segmento timpânico e mastoide foram $117^\circ \pm 9^\circ$ e $121^\circ \pm 11^\circ$, respectivamente.

Discussão

O canal do nervo facial começa a se desenvolver como um canal ou sulco estreito dentro da cartilagem da cápsula ótica. A ossificação então se inicia a partir do centro apical de ossificação da cápsula ótica na 21ª semana de gestação e do centro de ossificação canalicular na 26ª semana de gestação perto do músculo estapédeo. Os dois centros se fundem perto da região da janela oval até um ano após o nascimento.^{2,12} Do ponto de vista anatômico e

radiológico, o canal facial está completamente desenvolvido por volta dos quatro anos.¹³ Entretanto, inflamações na orelha média podem afetar o desenvolvimento do canal facial em crianças.¹² Além disso, a deiscência do canal facial pode ocorrer devido à cirurgia prévia da orelha, trauma e compressão por lesões tumorais.²

A incidência de deiscência do canal facial foi relatada em uma faixa relativamente ampla, variou de 0,5%⁵ a 74%⁶ com base em estudos histológicos e cirúrgicos. A deiscência do canal facial deve ter pelo menos 1 mm em tamanho para ser detectada durante a cirurgia.¹² No entanto, a incidência de deiscência do canal facial é maior nos estudos histológicos, uma vez que microdeiscências com menos de 1 mm podem ser detectadas em estudos cadavéricos.² Takashi e Sando

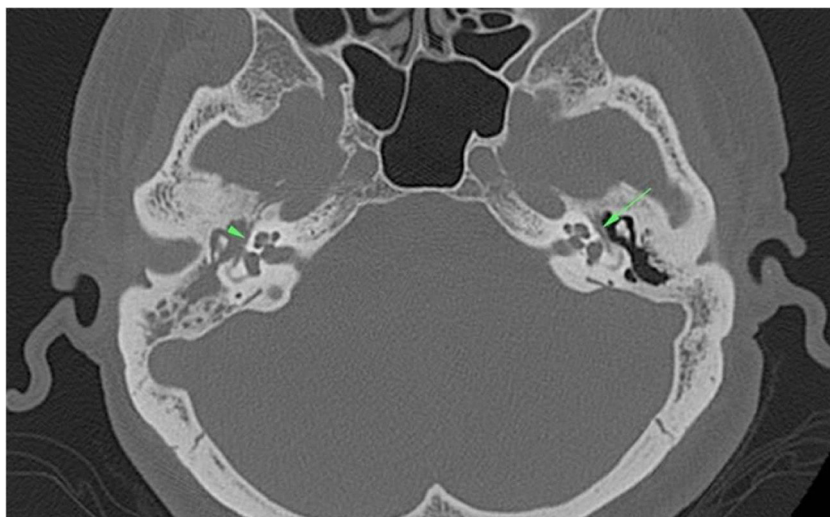


Figura 3 Na cavidade da orelha direita média e no antro mastóideo, havia uma lesão com densidade de tecido mole que demonstrou ser um colesteatoma. Além disso, a deiscência no segmento timpânico do canal facial (ponta de seta) foi vista no lado direito. O segmento timpânico do canal facial (seta) estava intacto no lado esquerdo.

Tabela 3 Lado do colesteatoma e ângulo médio no segundo joelho do nervo facial

	Grupo 1	Grupo 2
<i>Lado do colesteatoma</i>		
Direito	29 (46,8%)	26 (51%)
Esquerdo	33 (53,2%)	25 (49%)
<i>Ângulo no segundo joelho</i>		
Média ± DP	117,87 ± 9,63	114,04 ± 9,93
Mín-máx	100-139	93-134

observaram que 40% de todas as deiscências foram detectadas no aspecto inferior ao inferomedial do canal facial na metade posterior da área da janela oval.⁶ Baxter revelou que 85% de todas as deiscências ocorreram na superfície inferior do segmento timpânico em direção ao nicho da janela oval.¹⁴ De fato, não é possível visualizar essas áreas deiscências nas cirurgias otológicas de rotina.

Selesnick e Lynn-Macrae avaliaram a incidência da deiscência do canal facial em um estudo de 67 casos de colesteatoma.⁷ Eles encontraram deiscências do canal facial em 30% dos procedimentos cirúrgicos primários e em 35% dos procedimentos de revisão. Eles relataram que o segmento timpânico era a região mais comum (81%) de ocorrência da deiscência do canal facial.⁷ Kim et al. revisaram 152 pacientes para achados intraoperatórios de deiscência do canal facial e observaram sua ocorrência em 13 (8,6%).² A região mais comumente afetada foi o segmento timpânico, que representou 84,6% da incidência de deiscência do canal. A deiscência do canal facial foi observada no aspecto lateral do canal facial na área da janela oval, com uma incidência de 69,2%.² Em nosso estudo, foram incluídos 113 pacientes com colesteatoma de orelha média histopatologicamente comprovados e 62 de 113 pacientes tiveram deiscência do canal facial cirurgicamente confirmada, enquanto que em 51, deiscência não foi observada. A incidência de deiscência

do canal do nervo facial em pacientes com colesteatoma foi de 54,8%. A deiscência foi encontrada no segmento timpânico do canal facial em 52 dos 62 casos, enquanto oito casos foram encontrados no segmento mastóideo, um no gânglio geniculado e o outro no segundo joelho.

A primeira parte do canal facial é o segmento labiríntico do nervo. Estende-se do fundo do canal auditivo interno ao gânglio geniculado. Nesse nível, a direção do nervo se inverte, faz uma volta em forma de U de forma a percorrer o trajeto posteriormente. Essa é a "primeira curva" do nervo facial. A segunda parte do nervo facial é o segmento timpânico, que tem uma trajetória posterior-superior ao processo cocleariforme e superior e lateral à janela oval e depois continua com uma trajetória inferal ao canal semicircular lateral. No processo piramidal, o segmento timpânico gira inferiormente a um ângulo de 95°-125° (no segundo joelho) para se tornar o segmento mastoide ou vertical.^{9,10} Hasaballah et al. avaliaram a trajetória do nervo facial em um estudo de pacientes com implantes cocleares.⁸ Nesses pacientes, o ângulo médio no segundo joelho foi de 105,8° ± 13,2°. Yadav et al. examinaram a anatomia do segmento timpanomastóideo do nervo facial em 25 ossos temporais de cadáveres humanos ao microscópio.¹⁵ Eles relataram que o ângulo no segundo joelho entre os segmentos timpânico e mastóideo era de 110° em 64%, 95° em 32% e 125° em 4% das amostras. Em nosso estudo, o ângulo do segundo joelho foi medido no plano sagital oblíquo da TCMD do osso temporal como demonstrado por Hasaballah et al. O ângulo médio no segundo joelho em pacientes com e sem deiscência do canal facial foram 117,8° ± 9,63° e 114° ± 9,9°, respectivamente. Além disso, houve diferença estatisticamente significativa entre os ângulos médios dos dois grupos. Quando os dois grupos foram analisados estatisticamente, o ângulo do segundo joelho foi significativamente maior em pacientes com deiscência do canal facial.

Quando o ângulo do segundo joelho aumenta, o segmento mastoide do nervo facial é deslocado posteriormente

na mastoide, para longe da corda do tímpano e da janela redonda. A janela redonda torna-se mais visível, o que significa que o segmento timpânico do nervo facial fica com uma área de superfície mais ampla.⁸ O teto do segmento timpânico é normalmente muito delgado, com uma tendência à deiscência no segmento timpânico do nervo facial quando há um ângulo aumentado no segundo joelho ($\geq 117,87 \pm 9,63$), especialmente em doenças da orelha média, como colesteatoma ou otite.

Dano ao nervo facial em cirurgias de orelha é uma séria complicação para o cirurgião otológico. A incidência de lesão iatrogênica do nervo facial em todos os procedimentos cirúrgicos otológicos é de 0,6% a 3,6%, é ainda maior em cirurgias de revisão (4 a 10%).² A localização do colesteatoma, sua relação com a cadeia ossicular, a erosão nas estruturas ósseas adjacentes, a presença de complicações e a deiscência do canal facial podem ser avaliadas no período pré-operatório através de imagens por TCMD do osso temporal. No entanto, não é fácil identificar deiscência do canal facial com TCMD do osso temporal quando se consideram microdeiscências. Rogha et al. verificaram que existe uma correlação radiocirúrgica muito baixa (estatística kappa, $k=0,2$) na detecção de deiscência do canal facial.¹⁶ Portanto, o ângulo no segundo joelho do nervo facial pode ser medido com a TCMD do osso temporal em casos de suspeita. Deve-se considerar que a deiscência do canal facial pode estar presente em pacientes com colesteatoma com ângulo aumentado no segundo joelho do canal facial.

Conclusão

A prevalência de deiscência do canal facial foi de 54,8% em pacientes com colesteatoma e foi mais comumente observada no segmento timpânico do canal facial. Além disso, o ângulo no segundo joelho do nervo facial em pacientes com canal facial deiscente foi maior do que naqueles sem deiscência. Um ângulo aumentado no segundo joelho pode ser a causa da área de superfície mais ampla do segmento timpânico. Assim, os pacientes com um ângulo aumentado no segundo joelho podem ser mais propensos à deiscência do canal facial.

Conflitos de interesse

Os autores declaram não haver conflitos de interesse.

Referências

- Perez B, Campos ME, Rivero J, Lopez Campos D, López-Aguado D. Incidence of dehiscences in the fallopian canal. *Int J Pediatr Otorhinolaryngol*. 1997;40:51–60.
- Kim CW, Rho YS, Ahn HY, Oh SJ. Facial canal dehiscence in the initial operation for chronic otitis media without cholesteatoma. *Auris Nasus Larynx*. 2008;35:353–6.
- Proctor B, Nager GT. The facial canal: normal anatomy, variations and anomalies. I. Normal anatomy of the facial canal. *Ann Otol Rhinol Laryngol Suppl*. 1982;97:33–44.
- Lin JC, Ho KY, Kuo WR, Wang LF, Chai CY, Tsai SM. Incidence of dehiscence of the facial nerve at surgery for middle ear cholesteatoma. *Otolaryngol Head Neck Surg*. 2004;131:452–6.
- Derlacki EL, Shambaugh GE, Harrison WH. The evolution of a stapes mobilization technique. *Laryngoscope*. 1957;67:420–47.
- Takahashi H, Sando I. Facial canal dehiscence: histologic study and computer reconstruction. *Ann Otol Rhinol Laryngol*. 1992;101:925–30.
- Selesnick SH, Lynn-Macrae AG. The incidence of facial nerve dehiscence at surgery for cholesteatoma. *Otol Neurotol*. 2001;22:129–32.
- Hasaballah MS, Hamdy TA. Evaluation of facial nerve course, posterior tympanotomy width and visibility of round window in patients with cochlear implantation by performing oblique sagittal cut computed tomographic scan temporal bone. *Egypt J Otolaryngol*. 2014;30:317–21.
- Măru N, Cheiță AC, Mogoantă CA, Prejoianu B. Intratemporal course of the facial nerve: morphological, topographic and morphometric features. *Rom J Morphol Embryol*. 2010;51:243–8.
- Gupta S, Mends F, Hagiwara M, Fatterpekar G, Roehm PC. Imaging the facial nerve: a contemporary review. *Radiol Res Pract*. 2013;2013:248039.
- Li JM, Xu WB, Zhong JW, Wu HY, Dai WC. CT study on the development of facial nerve canal in children. *Zhonghua Er Bi Yan Hou Tou Jing Wai Ke Za Zhi*. 2016;51:721–6.
- Nomiya S, Kariya S, Nomiya R, Morita N, Nishizaki K, Paparella MM, et al. Facial nerve canal dehiscence in chronic otitis media without cholesteatoma. *Eur Arch Otorhinolaryngol*. 2014;271:455–8.
- Weiglein AH. Postnatal development of the facial canal. An investigation based on cadaver dissections and computed tomography. *Surg Radiol Anat*. 1996;18:115–23.
- Baxter A. Dehiscence of the fallopian canal: an anatomical study. *J Laryngol Otol*. 1971;85:587–94.
- Yadav SP, Ranga A, Sirohiwal BL, Chanda R. Surgical anatomy of tympano-mastoid segment of facial nerve. *Indian J Otolaryngol Head Neck Surg*. 2006;58:27–30.
- Rogha M, Hashemi SM, Mokhtarinejad F, Eshaghian A, Dadgostar A. Comparison of preoperative temporal bone CT with intraoperative findings in patients with cholesteatoma. *Iran J Otorhinolaryngol*. 2014;2674:7–12.