



# Brazilian Journal of OTORHINOLARYNGOLOGY

www.bjorl.org



## ARTIGO ORIGINAL

# Resultados clínicos iniciais da utilização de radiofrequência e lateralização das conchas nasais inferiores combinadas à septoplastia ☆



Dursun Mehmet Mehel <sup>a,\*</sup>, Tuğba Yemiş <sup>b</sup>, Mehmet Çelebi <sup>a</sup>, Erkan Can <sup>a</sup>,  
Doğukan Özdemir <sup>a</sup>, Asude Ünal <sup>a</sup> e Abdulkadir Özgür <sup>a</sup>

<sup>a</sup> University of Health Sciences Turkey, Samsun Health Practices and Research Center, Department of Otorhinolaryngology, Samsun, Turquia

<sup>b</sup> Gümüşhane State Hospital, Department of Otorhinolaryngology, Gümüşhane, Turquia

Recebido em 8 de janeiro de 2020; aceito em 17 de julho de 2020

Disponível na Internet em 19 de janeiro de 2021

### PALAVRAS-CHAVE

Septoplastia;  
Concha inferior;  
Radiofrequência;  
Lateralização;  
NOSE

### Resumo

**Introdução:** A obstrução mecânica é a forma mais comum de obstrução nasal. Entre os tipos de obstruções mecânicas, o desvio do septo e a hipertrofia de conchas inferiores são os mais prevalentes.

**Objetivo:** Avaliar os resultados clínicos iniciais da aplicação de radiofrequência nas conchas inferiores e a lateralização delas combinada com septoplastia no tratamento dos sintomas de obstrução nasal.

**Método:** O estudo avaliou retrospectivamente dados de 33 pacientes (24 homens, nove mulheres) que foram submetidos a septoplastia e aplicação de radiofrequência no concha inferior (grupo RF) e 32 pacientes (24 homens, oito mulheres) submetidos a septoplastia e lateralização de concha inferior (grupo LAT), que foram admitidos com queixas de obstrução nasal na *University of Health Sciences*, Departamento de Otorrinolaringologia, entre 1° de janeiro de 2017 e 1° de janeiro de 2018. Os sintomas pré-operatórios e pós-operatórios de 6 meses dos pacientes foram avaliados pela escala NOSE, do inglês *Nasal Obstruction Symptom Evaluation*.

**Resultados:** Os escores médios pré-operatórios da escala NOSE foram  $10,3 \pm 4,2$  no grupo RF e  $10,9 \pm 4,9$  no grupo LAT e os escores médios pós-operatórios de seis meses foram  $1,09 \pm 1,3$  no grupo RF e  $1,2 \pm 1,3$  no grupo LAT. Não houve diferença significativa nos escores da escala NOSE entre os dois grupos ( $p > 0,05$ ).

DOI se refere ao artigo: <https://doi.org/10.1016/j.bjorl.2020.07.004>

☆ Como citar este artigo: Mehel DM, Yemiş T, Çelebi M, Can E, Özdemir D, Ünal A, et al. Early clinical outcomes of inferior turbinate radiofrequency and lateralization combined with septoplasty. *Braz J Otorhinolaryngol.* 2021;87:90–3.

\* Autor para correspondência.

E-mail: [doktormehel@gmail.com](mailto:doktormehel@gmail.com) (D.M. Mehel).

A revisão por pares é da responsabilidade da Associação Brasileira de Otorrinolaringologia e Cirurgia Cérvico-Facial.

**Conclusão:** Os dados obtidos neste estudo mostram que ambos os métodos têm resultados semelhantes em termos de alívio dos sintomas de obstrução nasal em pacientes que necessitam de intervenção nas conchas inferiores. Portanto, os pesquisadores acreditam que, em cada caso, o método de intervenção deve ser selecionado a critério do paciente e do cirurgião.

© 2020 Associação Brasileira de Otorrinolaringologia e Cirurgia Cérvico-Facial. Publicado por Elsevier Editora Ltda. Este é um artigo Open Access sob uma licença CC BY (<http://creativecommons.org/licenses/by/4.0/>).

## Introdução

A forma mais comum de obstrução nasal é a obstrução mecânica. Entre os tipos de obstruções mecânicas, o desvio de septo nasal e a hipertrofia da concha inferior são as causas mais prevalentes.<sup>1</sup> Tratamentos clínicos são direcionados principalmente na hipertrofia da concha inferior que geralmente ocorrem consequentes a rinite vasomotora ou alérgica.<sup>2</sup> A turbinectomia, ressecção submucosa, coagulação térmica ou química, neurectomia do vidiano, técnica de lateralização (fratura lateral) e vaporização a laser foram descritas como opção nos casos de falha do tratamento clínico. A turbinectomia visa a reduzir o volume de tecido com a preservação da função mucociliar; entretanto, a maioria das técnicas não atinge esse objetivo.<sup>3,4</sup> A aplicação de radiofrequência na concha inferior e a lateralização da concha inferior são frequentemente preferidas devido a suas taxas de sucesso e baixas taxas de complicações (por exemplo, sangramento e formação de crostas).<sup>5</sup> Embora critérios e métodos objetivos confiáveis tenham sido desenvolvidos para avaliar as funções nasais, ainda há pouca correlação entre os achados dos exames objetivos e os achados subjetivos dos pacientes.<sup>6</sup> A escala *Nasal Obstruction Symptom Evaluation* (NOSE) foi desenvolvida para avaliar obstruções nasais e resultados específicos da doença. Esse método validado também foi usado para avaliar o tratamento da obstrução nasal acompanhado de cirurgia das conchas.<sup>7</sup> O presente estudo, portanto, usou a escala NOSE para avaliar os resultados clínicos iniciais do uso de radiofrequência na concha inferior e técnicas de lateralização da concha inferior, combinados com septoplastia, nos pacientes com sintomas obstrutivos.

## Método

Os pacientes incluídos neste estudo foram aqueles admitidos na clínica de otorrinolaringologia de uma instituição de saúde terciária com queixa de obstrução nasal, motivo pelo qual foram submetidos a septoplastia com lateralização das conchas inferiores (grupo LAT) ou radiofrequência (grupo RF) entre 1º de janeiro de 2017 e 1º de janeiro de 2018. A aprovação do comitê de ética foi obtida na instituição dos pesquisadores (nº 35-2018 /2-12) e o estudo foi feito de acordo com a Declaração de Helsinque. Consentimento informado por escrito foi obtido de todos os participantes. Pacientes com pólipos nasais, sinusite crônica, insuficiência valvular nasal, perfuração septal e sinéquia septal ou obstrução por hipertrofia de tonsila faríngea e/ou da concha

bolhosa foram excluídos da pesquisa, assim como aqueles tratados apenas com aplicação de radiofrequência na concha inferior ou por lateralização da concha inferior (ou seja, sem septoplastia).

## Septoplastia

Todos os procedimentos cirúrgicos foram feitos sob anestesia geral. Após a infiltração com vasoconstritor (epinefrina 1:100.000 com lidocaína a 1%) na mucosa septal, o septo caudal foi visualizado com a ajuda de um pequeno espéculo nasal e uma incisão hemitransfixante foi feita com bisturi # 15. No nível submucopericondrial, a cartilagem septal foi visualizada por descolamento com um descolador de Cottle. As partes curvas da cartilagem septal foram excisadas, deixou-se cartilagem suficiente nos septos dorsal e caudal. A mucosa foi suturada com sutura solúvel com agulha circular 4/0 para evitar hematoma septal.

## Radiofrequência

O sistema Celonlab ENT (Olympus America) foi usado para o tratamento das conchas inferiores por radiofrequência. Soro fisiológico (NaCl a 0,9%) foi injetado na seção anterior de ambas as conchas inferiores com a ajuda de uma seringa dental 22G × 32 mm na dose de 2–4 mL por aplicação. O aplicador de radiofrequência foi inserido através da ponta anterior da concha e foi avançado submucosalmente à cauda da concha sem fazer contato com o osso da concha; 10W de energia foram aplicados. Esse processo foi repetido em três pontos diferentes.

## Lateralização

Para o tratamento de lateralização das conchas inferiores, com o descolador de Cottle, as conchas foram primeiro medializadas e depois lateralizadas para causar uma “fratura em galho verde”, com cuidado para evitar danos à mucosa. Tampões nasais de Merocel foram usados para hemostasia após os procedimentos cirúrgicos. Todos os pacientes receberam amoxicilina-ácido clavulânico (1 g/dia) como antibióticoterapia e paracetamol (500 mg 2x/dia) por sete dias.

Os sintomas pré-operatórios e aos seis meses de pós-operatório dos pacientes foram avaliados pela escala NOSE, validada no idioma turco.<sup>8</sup> As cinco questões da escala foram

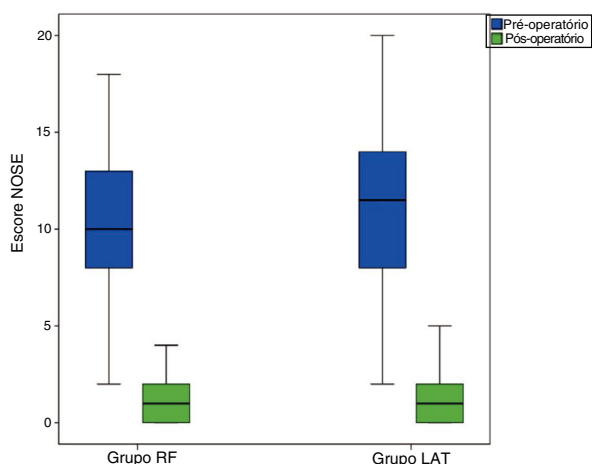


Figura 1 Escores NOSE pré e pós-operatórios.

apresentadas aos pacientes antes e após os procedimentos e foram pontuadas em um sistema de quatro pontos de acordo com o nível de queixa (grave = 4; moderada = 3, leve = 2, mínima = 1, ausente = 0).

## Resultados

Neste estudo, 33 pacientes (24 homens, nove mulheres) foram incluídos no grupo RF, com média de  $26,7 \pm 8,7$  anos, enquanto 32 pacientes (24 homens, 8 mulheres) foram incluídos no grupo LAT, com média de  $28,7 \pm 11,5$  anos. Não houve diferença entre os grupos em termos de idade ou sexo ( $p > 0,05$ ). Os escores médios pré-operatórios da escala NOSE foram  $10,3 \pm 4,2$  no grupo RF e  $10,9 \pm 4,9$  no grupo LAT. Os escores médios aos seis meses de pós-operatório na escala NOSE foram  $1,09 \pm 1,3$  no grupo RF e  $1,2 \pm 1,3$  no grupo LAT (fig. 1). O escore NOSE diminuiu no pós-operatório em 9,2 no grupo RF e em 9,8 no grupo LAT. Não houve diferença significativa nos escores NOSE pós-operatórios entre os grupos RF e LAT ( $p > 0,05$ ). Crostas intranasais pós-operatórias ocorreram no grupo RF durante o período inicial; no entanto, nenhuma complicação foi observada no pós-operatório tardio nos grupos RF ou LAT.

## Discussão

A cirurgia de redução das conchas visa a reduzir a resistência do fluxo de ar no nariz, reduzir a secreção nasal e melhorar a qualidade de vida do paciente, diminui dores de cabeça, roncocal e apneia do sono. Não existe uma técnica ideal para a cirurgia das conchas, mas o principal objetivo do procedimento deve ser proteger a superfície da mucosa, reduzir apenas o tecido submucoso. No entanto, a maioria das técnicas existentes para esse processo não fornece os resultados desejados e preserva as funções nasais. A variedade de técnicas cirúrgicas aplicáveis é indicativa da falta de consenso sobre uma técnica ideal.<sup>5</sup> Na literatura, a escala visual analógica (EVA), a rinomanometria e a rinometria acústica são comumente empregadas, no pré e no pós-operatório, para avaliar a eficácia da cirurgia das conchas.<sup>9</sup> Entretanto, em geral os sintomas de obstrução nasal são examinados apenas pela EVA, não através da rinomanometria ou rinometria

acústica. A escala NOSE, implantada neste estudo, avalia os sintomas de plenitude nasal, congestão nasal, dificuldade de respirar pelo nariz, dificuldade de respirar pelo nariz durante o sono e dificuldade de respirar pelo nariz durante o exercício ou em movimento. No presente caso, os resultados de duas intervenções diferentes aplicadas à concha nasal inferior, em conjunto com a septoplastia, foram examinados através da escala NOSE e os dados resultantes mostraram que os procedimentos de radiofrequência ou lateralização, aplicados à concha inferior, diminuíram os escores dos sintomas nos grupos RF e LAT; entretanto, não houve diferença significativa entre os grupos.

No procedimento de radiofrequência, a energia induz a estimulação de íons no tecido, aumenta a temperatura local e causa uma lesão térmica, a qual se espera que ocorra na mucosa profunda, sem danificar a superfície.<sup>6</sup> Assim, o processo pode levar à fibrose submucosa através da coagulação de sinusoides venosos dentro da concha.<sup>10</sup> Şapçı et al. compararam os efeitos do tratamento a laser, turbinectomia parcial e cirurgia por radiofrequência no transporte mucociliar. Eles relataram que a cirurgia por radiofrequência não causou danos nas mucosas nasais ou apenas causou danos mínimos.<sup>11</sup> Nos estudos de radiofrequência, Utlely et al. e Li et al. relataram taxas de sucesso de 100% e 86,4%, respectivamente.<sup>2,12</sup> Seeger et al. descobriram que 68% dos pacientes da amostra apresentaram crostas nasais com duração de cinco dias e, em um caso, a crosta permaneceu por seis semanas.<sup>13</sup> Entretanto, Rhee et al. e Coste et al. afirmaram que não observaram formação de crosta ou secura nasal.<sup>8,14</sup> No presente estudo, ocorreram crostas leves em 20 pacientes. No entanto, essas crostas apresentaram resolução completa no primeiro mês do pós-operatório.

A lateralização da concha reduz o tecido através de uma "fratura em galho verde". O processo de cicatrização induz secundariamente a fibrose pela contração da ferida, o que leva à redução no volume do tecido. Büyüklü e Zhang afirmaram que a lateralização, aplicada à hipertrofia da concha inferior, efetivamente expande as passagens nasais.<sup>15,16</sup> A turbinoplastia causa um alargamento mais pronunciado na passagem devido à diminuição da massa óssea. Entretanto, os métodos de lateralização e radiofrequência são aplicáveis a hipertrofias de concha de grau moderado e baixo, uma vez que o risco de complicações é baixo.<sup>17</sup> No presente estudo, não foram observadas complicações importantes.

Esta pesquisa usou apenas o escore dos sintomas como métodos de avaliação clínica. Além disso, outras limitações importantes deste trabalho são: a ausência de métodos objetivos de avaliação (como rinomanometria e rinometria acústica), o fato de não terem sido feitos testes clínicos para rinite alérgica e a ausência de uma avaliação de custos para a aplicação do método proposto em avaliações clínicas.

## Conclusão

Neste estudo, a escala NOSE foi usada, no sexto mês do pós-operatório, para avaliar pacientes tratados com radiofrequência ou lateralização da concha inferior combinadas com septoplastia. Nenhuma diferença significativa foi observada entre o grupo RF e o grupo LAT em termos de melhoria dos sintomas. Como os métodos de tratamento empregados não apresentaram diferenças em termos de alívio dos sinto-

mas de obstrução nasal, os autores acreditam que o método de tratamento deve ser escolhido a critério do paciente e do cirurgião. Entretanto, embora os cirurgiões escolham entre esses dois métodos, deve-se notar que o procedimento de radiofrequência tem um custo adicional, embora não proporcione diferença significativa nos escores de sintomas.

### Conformidade com padrões éticos

O estudo foi realizado de acordo com a Declaração de Helsinki. O consentimento informado por escrito foi obtido de todos os participantes.

### Conflitos de interesse

Os autores declaram não haver conflitos de interesse.

### Referências

1. Yildirim B, Uysal IO, Polat C, Gok C. The efficacy of radiofrequency ablation technique in patients with inferior turbinate hypertrophy. *Kulak Burun Bogaz Ihtis Derg.* 2008;18:90–6.
2. Li KK, Powell NB, Riley RW, Troell RJ, Guilleminault C. Radiofrequency volumetric tissue reduction for treatment of turbinate hypertrophy: a pilot study. *Otolaryngol Head Neck Surg.* 1998;119:569–73.
3. Fukazawa K, Ogasawara H, Tomofuji S, Fujii M, Sakagami M. Argon plasma surgery for the inferior turbinate of patients with perennial nasal allergy. *Laryngoscope.* 2001;111:147–52.
4. Ogino-Nishimura E, Okamura HO, Takiguchi Y. Argon plasma coagulation for intractable nasal obstruction occurring in patients with allergic rhinitis. *Fukushima J Med Sci.* 2003;49:15–22.
5. Aksoy F, Demirhan H, Yıldırım YS, Veyseller B. Treatment of inferior turbinate hypertrophy radiofrequency application. *Medeniyet Med J.* 2010;25:29–33.
6. Stewart MG, Smith TL. Objective versus subjective outcomes assessment in rhinology. *Am J Rhinol.* 2005;19:529–35.
7. Stewart MG, Smith TL, Weaver EM, Witsell DL, Yueh B, Hannley MT, et al. Outcomes after nasal septoplasty: results from the Nasal Obstruction Septoplasty Effectiveness (NOSE) study. *Otolaryngol Head Neck Surg.* 2004;130:283–90.
8. Coste A, Yona L, Blumen M, Louis B, Zerah F, Rugina M, et al. Radiofrequency is a safe and effective treatment of turbinate hypertrophy. *Laryngoscope.* 2001;111:894–9.
9. Porter MW, Hales NW, Nease CJ, Kreml GA. Long-term results of inferior turbinate hypertrophy with radiofrequency treatment: a new standard of care? *Laryngoscope.* 2006;116:554–7.
10. Aboulwafa W, Saad A, Abbas A, Elewa M, Eldahshan T. Comparative study between submucosal diathermy and endoscopic partial turbinectomy in hypertrophied inferior turbinate. *Egypt J Hosp Med.* 2019;74:809–19.
11. Sapci T, Sahin B, Karavus A, Akbulut UG. Comparison of the effects of radiofrequency tissue ablation, CO2 laser ablation, and partial turbinectomy applications on nasal mucociliary functions. *Laryngoscope.* 2003;113:514–9.
12. Utley DS, Goode RL, Hakim I. Radiofrequency energy tissue ablation for the treatment of nasal obstruction secondary to turbinate hypertrophy. *Laryngoscope.* 1999;109:683–6.
13. Seeger J, Zenev E, Gundlach P, Stein T, Muller G. Bipolar radiofrequency-induced thermotherapy of turbinate hypertrophy: pilot study and 20 months' follow-up. *Laryngoscope.* 2003;113:130–5.
14. Rhee CS, Kim DY, Won TB, Lee HJ, Park SW, Kwon TY, et al. Changes of nasal function after temperature-controlled radiofrequency tissue volume reduction for the turbinate. *Laryngoscope.* 2001;111:153–8.
15. Buyuklu F, Cakmak O, Hizal E, Donmez FY. Outfracture of the Inferior Turbinate: A Computed Tomography Study. *Plast Reconstr Surg.* 2009;123:1704–79.
16. Zhang QX, Zhou WG, Zhang HD, Ke YF, Wang QP. Relationship between inferior turbinate outfracture and the improvement of nasal ventilatory function. *Zhonghua Er Bi Yan Hou Tou Jing Wai Ke Za Zhi.* 2013;48:422–5.
17. Bozan A, Eris HN, Dizdar D, Gode S, Tasdelen B, Alpay HC. Effects of turbinoplasty versus outfracture and bipolar cautery on the compensatory inferior turbinate hypertrophy in septoplasty patients. *Braz J Otorhinolaryngol.* 2019;85:565–70.