




Brazilian Journal of OTORHINOLARYNGOLOGY

www.bjorl.org



ARTIGO ORIGINAL

Hemostasia rápida: um procedimento ambulatorial novo e eficaz utilizando ablação por micro-ondas para controlar a epistaxe de lesões isoladas protuberantes da mucosa ☆

Zheng Cai Lou 

Yiwu Central Hospital, Department of Otorhinolaryngology, Yiwu, China

Recebido em 17 de julho de 2019; aceito em 2 de setembro de 2019

PALAVRAS-CHAVE

Epistaxe;
Micro-ondas;
Mucosa nasal;
Perfuração do septo nasal

Resumo

Introdução: Epistaxe recorrente é comumente encontrada no ambulatório de rinologia. Sob orientação endoscópica, foram empregados tanto o cautério bipolar quanto a pinça monopolar (combinados à sucção) para controlar a condição. No entanto, o uso de pinças monopolares requer a colocação de placas de aterramento. Atualmente, a maioria dos procedimentos é feita em salas de cirurgia.

Objetivo: Investigamos os resultados após o uso da ablação por micro-ondas (MWA, do inglês *Microwave Ablation*) no controle da epistaxe em adultos com lesões isoladas protuberantes da mucosa. Todos os procedimentos foram feitos em nosso ambulatório com os pacientes sob anestesia local.

Métodos: Estudo de coorte retrospectivo. Foram incluídos 83 adultos com epistaxe de lesões isoladas protuberantes da mucosa. A ablação por micro-ondas foi feita no ambulatório para controlar o sangramento, após a administração de anestesia local. O desfecho primário foi uma hemostasia bem-sucedida. Os desfechos secundários foram as taxas de ressangramento, nas semanas 1 e 4 e no mês 6, e complicações (formação de crostas ou sinéquias, perfuração septal e/ou complicações orbitais ou cerebrais).

Resultados: Todos os pontos de sangramento foram contidos com sucesso; a hemostasia foi alcançada em 1-2 minutos. O escore médio de dor foi de 1,83 no intraoperatório e de 0,95 1 h no pós-operatório. Nenhum paciente apresentou ressangramento e nenhuma complicação grave relacionada à MWA (perfuração septal, formação de sinéquias ou complicações orbitais ou cerebrais) foi registrada em 6 meses de seguimento.

Conclusões: A ablação endoscópica por micro-ondas com pacientes sob anestesia local é um tratamento ambulatorial novo, seguro, eficaz, rápido e bem tolerado para adultos com epistaxe

DOI se refere ao artigo: <https://doi.org/10.1016/j.bjorl.2019.09.002>

☆ Como citar este artigo: Lou ZC. Rapid hemostasis: a novel and effective outpatient procedure using microwave ablation to control epistaxis of isolated mucosal bulge lesions. Braz J Otorhinolaryngol. 2021;87:269–73.

E-mail: louzhengcai@163.com

A revisão por pares é da responsabilidade da Associação Brasileira de Otorrinolaringologia e Cirurgia Cérvico-Facial.

de lesões isoladas protuberantes da mucosa, especialmente aqueles para os quais a anestesia geral pode ser arriscada, indivíduos com implantes elétricos e aqueles com contraindicações para embolização arterial.

© 2021 Associação Brasileira de Otorrinolaringologia e Cirurgia Cérvico-Facial. Publicado por Elsevier Editora Ltda. Este é um artigo Open Access sob uma licença CC BY (<http://creativecommons.org/licenses/by/4.0/>).

Introdução

A epistaxe recorrente é uma ocorrência comum no Ambulatório de Rinologia^{1,2}. O cautério bipolar ou a pinça monopolar (ambos acompanhados por sucção) controlam bem essa epistaxe³⁻⁵. No entanto, o tratamento com pinça monopolar é comprometido pelo efeito do dissipador de calor do fluxo sanguíneo local; às vezes é difícil controlar a epistaxe causada por hemorragia. Além disso, a técnica requer a colocação de placas de aterramento, que apresentam risco de queimaduras, interferência nos circuitos de marcapasso e indução de arritmia⁶. Portanto, a pinça monopolar não pode ser usada no ambulatório. Embora a cauterização bipolar controle efetivamente a epistaxe recorrente na maioria dos casos, nem a pinça reta nem a curva podem atingir facilmente a região posterior de um nariz estreito, pois as placas bipolares são inflexíveis e largas^{3,4}. Além disso, a remoção da lesão e a hemostasia não podem prosseguir com o mesmo instrumento; a hemostasia deve ser feita após a remoção da lesão⁷. Portanto, às vezes apenas a cauterização bipolar não controla a epistaxe se a lesão for grande. A ablação por radiofrequência (ARF) tem sido usada para controlar a telangiectasia hemorrágica hereditária, mas a sonda de ARF deve ser manobrada em conjunto com um endoscópio dentro da cavidade nasal; isso é difícil, pois a sonda é larga e angular⁷. Assim, a maioria dos procedimentos é feita na sala de operações com o paciente em decúbito dorsal.

A ablação por micro-ondas (MWA, do inglês *Microwave Ablation*) é uma forma especial de aquecimento dielétrico, na qual um aumento de temperatura muito alto, mas localizado, é induzido pela absorção de energia eletromagnética nas frequências de micro-ondas. Os benefícios potenciais incluem uma temperatura intratumoral consistente, uma grande área de ablação, ablação rápida e pouca dor peri-procedimento⁸⁻¹⁰. A MWA controla com segurança e eficácia a hemorragia hepática ativa, o hemangioma epitelioide e o angiossarcoma hemorrágico¹¹⁻¹³. A MWA não requer a colocação de placas de aterramento. Alguns estudos sugeriram que essa técnica pode ser útil em casos com contraindicações para embolização transarterial, nos indivíduos que não podem ser submetidos a exame angiográfico e naqueles para os quais a anestesia geral é arriscada. A MWA pode ser feita à beira do leito e na emergência^{12,14}. Recentemente, a MWA tem sido usada para controlar a epistaxe¹⁵⁻¹⁷, mas são poucas as publicações que têm usado essa técnica para controlar a epistaxe em pacientes ambulatoriais com lesões isoladas protuberantes da mucosa. Avaliamos os desfechos da MWA usada para controlar a epistaxe em adultos com lesões isoladas protuberantes da mucosa; o procedimento foi feito em nosso ambulatório com todos os pacientes sob anestesia local.

Método

O protocolo do estudo foi revisado e aprovado pelo Comitê de Ética Institucional do Yiwu Central Hospital (aprovação n° 20160917). O consentimento informado foi obtido de todos os participantes. Os sujeitos do estudo (consecutivos) eram adultos com epistaxe de lesões isoladas protuberantes da mucosa que vieram ao Departamento de Otorrinolaringologia e Cirurgia de Cabeça e Pescoço do Yiwu Central Hospital entre janeiro de 2017 e dezembro de 2017. Os critérios de inclusão foram: (1) epistaxe adulta idiopática com ou sem tamponamento nasal anterior/posterior, (2) sinais vitais estáveis, (3) identificação endoscópica de um ponto de sangramento em uma lesão isolada protuberante da mucosa (uma telangiectasia primária ou uma protuberância isolada da mucosa com uma parte superior vermelha ou branca). Os critérios de exclusão foram epistaxe traumática, tumor hemorrágico, epistaxe pós-operatória ou diátese hemorrágica. Todos os pacientes foram submetidos a testes laboratoriais pré-operatórios para excluir qualquer distúrbio hemorrágico ou de coagulação.

Detalhes técnicos

Todos os pacientes foram colocados na posição sentada. Os locais/pontos de sangramento foram identificados por endoscopia com os pacientes sob anestesia local. Foram removidos tamponamento nasal pré-existente e coágulos sanguíneos. Compressas de algodão embebidas em lignocaina a 4% (p/v) com adrenalina foram colocadas na cavidade nasal para melhorar a visibilidade e reduzir o sangramento. Os possíveis locais de sangramento foram examinados na seguinte ordem, com um endoscópio e aspiração: septo nasal anterior, fenda olfativa, meato médio, meato inferior, teto anterior da cavidade nasal, assoalho do meato nasal comum e nasofaringe. A MWA foi feita com um equipamento de uso terapêutico por micro-ondas EBH-IV (Zhuhai Hokai Medical Instruments Co., Ltd., China) com antena de haste resfriada de 2.450 MHz para controlar o sangramento após a identificação de pontos hemorrágicos em lesões isoladas protuberantes da mucosa. A potência de saída da MWA foi de 60 a 80 W. A antena de micro-ondas usada tinha 9 cm de comprimento e 3 mm de diâmetro externo, semelhante em dimensões ao instrumento de cauterização bipolar ou de sucção monopolar (fig. 1); a antena alcançava prontamente a parte anteroinferior do septo nasal (sob o endoscópio) (fig. 2). A ponta da antena usada era uma agulha dupla do tipo bipartido direcionada para cima. A largura da agulha era de 1 mm e o comprimento da ponta direcionada para cima de 2 mm.

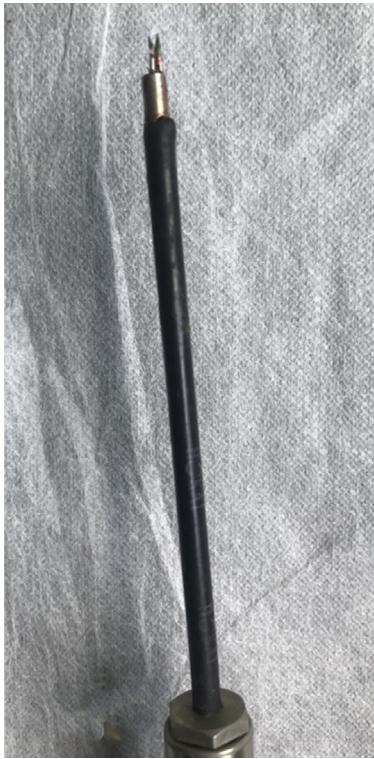

Figura 1 Imagem detalhada da ponta da antena de micro-ondas.

Essa parte da ponta foi usada para entrar em contato com a mucosa nasal ou a lesão protuberante. Um interruptor acionado com os pés foi usado para controlar o tempo de ablação e o comprimento, a largura e profundidade da lesão térmica. O dispositivo interrompia imediatamente a ablação caso o interruptor não fosse ativado pelos pés. O tempo da MWA foi de 1 a 3s; foi permitida a ablação repetida da mesma lesão.

Nos pacientes com sangramento inativo, cada ponto hemorrágico sofreu ablação sob orientação endoscópica de forma distal-proximal para criar uma zona de ablação com um tom cinza/branco uniforme, cobrindo a lesão e a periferia. Se uma lesão sangrasse excessivamente durante a MWA ou estivesse sangrando ativamente, a antena da MWA era colocada diretamente sobre a lesão e depois removida rapidamente para reduzir o fluxo sanguíneo¹⁵. Compressas de algodão embebidas em lignocaína a 4% (p/v) com adrenalina foram colocadas na zona de ablação por alguns minutos, o ponto de sangramento e a zona de ablação foram avaliados por endoscopia e essas regiões sofreram nova ablação até que fosse formada uma zona de ablação de tom cinza/branco (fig. 2 e Material Complementar - Vídeo).

Todos os pacientes receberam alta no dia da MWA. O acompanhamento ambulatorial foi agendado para 2 e 4 semanas e 6 meses. A cavidade nasal foi reexaminada a cada período de seguimento. O desfecho primário foi a hemostasia bem-sucedida. Os desfechos secundários foram as taxas de ressangramento em 2 e 4 semanas e 6 meses e complicações (formação de crostas ou sinéquias, perfuração septal e complicações orbitais ou cerebrais). Todos os pacientes foram solicitados a dar um escore para a dor em uma Escala Visual Analógica (EVA) variando de 0 a 10 no intraoperatório e 1 h após o procedimento.

Resultados

Preencheram os critérios de inclusão 83 pacientes com epistaxe idiopática. Todos os pontos de sangramento ocorreram em lesões unilaterais isoladas protuberantes da mucosa. Cinquenta e dois pacientes eram do sexo masculino e 31 do feminino; 49 apresentaram lesões no lado esquerdo e 34 no lado direito. A média de idade foi de $42,4 \pm 5,1$ anos (variação de 28 a 75 anos); a duração da epistaxe foi de $4,7 \pm 2,8$ dias (variação de 2 a 11 dias). Dos 83 pacientes, 32 haviam passado por tamponamento nasal anterior e 19 haviam sido submetidos a tamponamento nasal anterior e posterior. O local/ponto do sangramento estava no septo nasal superior em 47 pacientes (56,6%) (figs. 2 e 3), assoalho do meato nasal comum em dois pacientes (2,7%) (fig. 4), meato inferior em 11 (14,7%), invaginação da mucosa do meato médio em 8 (10,7%), o lado côncavo da região medial de um septo nasal desviado em 12 (16,0%) e o teto anterior da cavidade nasal em 3 pacientes (4,0%). Todos os pontos de sangramento foram eliminados com sucesso pelo MWA; a hemostasia foi alcançada em 1-2 minutos. Todos os pacientes foram cooperativos. O escore médio de dor foi de 1,83 no intraoperatório e de 0,95 1 h após o procedimento. No seguimento de duas semanas, apenas 18% dos pacientes apresentaram alguma crosta; no seguimento de 4 semanas, todas as mucosas nasais exibiram morfologia normal. Nenhum paciente apresentou epistaxe recorrente em 6 meses. Nenhuma complicação grave relacionada à MWA (perfuração septal, formação de sinéquias ou complicações orbitais ou cerebrais) foi observada no seguimento de 6 meses.

Discussão

Para alcançar a hemostasia da epistaxe recorrente idiopática, é essencial identificar por endoscopia os locais/pontos de sangramento. O tamponamento anterior e posterior e a ligadura arterial ou embolização do vaso responsável foram usados previamente para tratar a epistaxe recorrente quando os locais de hemorragia eram desconhecidos^{18,19}. No entanto, a eletrocoagulação (cauterização bipolar ou pinça monopolar, ambas com sucção) agora é comumente usada para tratar a epistaxe quando os locais de sangramento são conhecidos³⁻⁶. Todos esses procedimentos geralmente são feitos na sala de cirurgia, por razões subjetivas e objetivas. A MWA foi desenvolvida inicialmente no início dos anos 80 para permitir hemostasia ao longo do plano de transecção durante a ressecção hepática²⁰, é excelente para esse propósito¹⁰⁻¹³. A antena da MWA aumenta bastante a temperatura do tecido-alvo em segundos, cria uma grande área de ablação em um curto período⁸⁻¹⁰. Como a MWA é minimamente afetada pela extensão da perfusão tecidual, é especialmente útil no tratamento de órgãos que exibem alto nível de perfusão ou aqueles aderidos a dissipadores de calor vasculares²¹. Demonstrou-se que a MWA forma grandes áreas de ablação dentro de zonas-alvo adjacentes aos vasos (portanto, na presença de perfusão sanguínea); portanto, a MWA é ideal para o tratamento de tecido vascularizado²². Tanto a ARF quanto o eletrocautério são comprometidos pela perfusão e pelo fluxo sanguíneo²¹. Em nosso estudo, assim como em outros, foi observado que a maioria dos pontos de sangramento está associada a lesões isoladas protuberantes

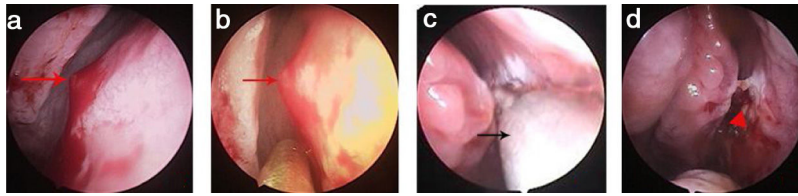


Figura 2 Ponto de sangramento no septo nasal superior. (a) Ponto de sangramento (sangramento ativo); (b) ponto de sangramento (sangramento interrompido); (c) MWA; (d) Zona da MWA. Setas vermelhas, ponto de sangramento; triângulo vermelho, zona de ablação; setas pretas, antena de micro-ondas.

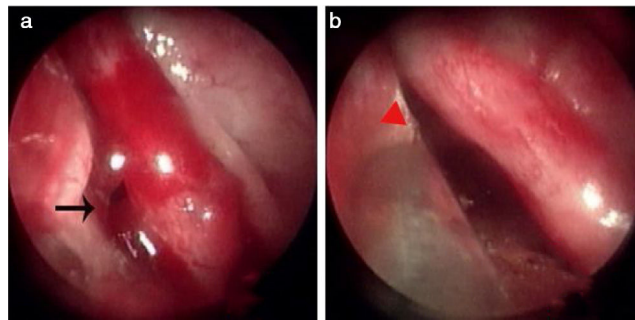


Figura 3 Ponto de sangramento no septo nasal superior. (a) Ponto de sangramento; (b) Zona da MWA. Setas pretas, ponto de sangramento; triângulo vermelho, zona de ablação.

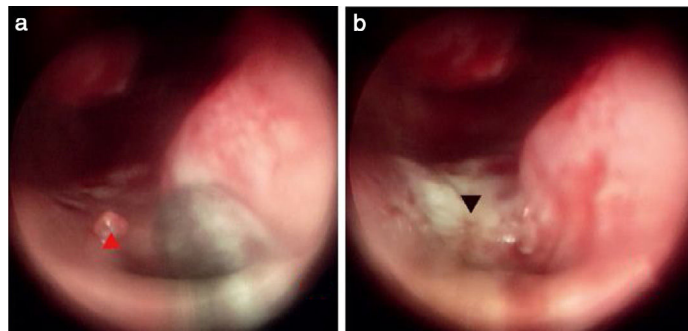


Figura 4 Ponto de sangramento no assoalho do meato nasal comum. (a) Ponto de sangramento; (b) Zona de MWA. Triângulo vermelho, ponto de sangramento; triângulo preto, zona de ablação.

da mucosa, com a superfície avermelhada ou branca, inclusive telangiectasias primárias^{5,23}. Histologicamente, a maioria dos pontos de sangramento exibe características telangiectásicas e de hemangiomas capilares^{23,24}. Desta forma, a MWA é teoricamente melhor que o eletrocautério no tratamento da epistaxe associada a grandes lesões vasculares. Tratamos com sucesso todos os 83 pacientes em um período de 1 a 2 minutos. Cada lesão térmica apresentava aproximadamente 2 mm de comprimento e 1 mm de largura, idêntica ou ligeiramente superior ao comprimento e à largura da porção orientada para cima da ponta da antena de micro-ondas. A profundidade da penetração térmica foi de aproximadamente 0,5 a 1 mm¹⁶. É pouco provável que a MWA danifique a órbita ou o cérebro ou crie uma perfuração septal. Nenhuma complicação grave relacionada à MWA (perfuração septal ou órbita ou complicação cerebral) foi registrada no seguimento de 6 meses.

Como uma nova forma de terapia para epistaxe, a MWA oferece vantagens reais sobre o eletrocautério convencio-

nal: (1) O eletrocautério aumenta a temperatura para mais de 400°C, geralmente associado a queimaduras na pele e dor local⁷. Em contrapartida, a MWA aumenta a temperatura em apenas 60 a 100°C, causa menos dor no procedimento⁹. Todos os pacientes foram colaborativos; o escore médio de dor intraoperatória foi de 1,83. Assim, o uso da MWA no tratamento da epistaxe é apropriado para pacientes para os quais a anestesia geral é arriscada. (2) O cautério bipolar cria uma lesão térmica com crostas secundárias com coloração negra⁷: a sonda quente tende a aderir ao coágulo do tecido, desencadeia ressangramento quando é removida⁶. Entretanto, a MWA não está associada a crostas secundárias. No entanto, algumas crostas amarelas foram evidentes em 18% dos nossos pacientes. É possível que a ablação de longa duração da mesma área aumente a temperatura acima de 100°C, crie uma região coagulativa com carbonização de tecidos²⁵. Portanto, é preferível repetir as ablações de forma breve. Nenhum dos nossos 83 pacientes relatou epistaxe recorrente durante 6 meses de acompanha-

mento. (3) A MWA é menos dispendiosa do que a cauterização bipolar (aproximadamente US\$ 11,40 vs. US\$ 19,10, respectivamente, em nosso departamento), porque a antena da MWA é reusável, mas o dispositivo de cauterização bipolar não é. (4) O diâmetro externo da antena de MWA é semelhante à da pinça monopolar e, portanto, atinge todas as áreas da cavidade nasal, supera os limites impostos pelas placas bipolares nas cavidades nasais mais estreitas. (5) A cauterização bipolar (remoção da lesão) deve ser seguida por hemostasia⁷. Em contraste, a MWA remove a lesão e estabelece a hemostasia². (6) O eletrocautério requer a colocação de placas de aterramento, o paciente deve estar em decúbito dorsal e o procedimento pode interferir nos circuitos do marcapasso e induzir arritmia^{6,14}. A eletrocirurgia não pode ser feita em ambulatórios ou em pacientes com implantes elétricos. A temperatura atingida durante a MWA é mais baixa do que a atingida durante o uso do eletrocautério e o aterramento não é necessário. Por fim, a MWA pode ser feita no ambulatório, mesmo para pacientes com implantes, como marca-passos^{12,14}.

Conclusão

A ablação por micro-ondas é um método adequado para tratar a epistaxe em pacientes selecionados com dor mínima e tempo de ablação curto. Pode ser feita em ambulatório para controlar a epistaxe de adultos com lesões isoladas protuberantes da mucosa, especialmente em pacientes para os quais a anestesia geral pode ser arriscada, aqueles com implantes elétricos e os indivíduos com contraindicação para embolização arterial.

Conflitos de interesse

Os autores declaram não haver conflitos de interesse.

Apêndice A. Material adicional

Pode-se consultar o material adicional para este artigo na sua versão eletrônica disponível em [doi:10.1016/j.bjorlp.2021.03.002](https://doi.org/10.1016/j.bjorlp.2021.03.002).

Referências

- McClurg SW, Carrau R. Endoscopic management of posterior epistaxis: a review. *Acta Otorhinolaryngol Ital.* 2014;34:1–8.
- Melia L, McGarry GW. Epistaxis: update on management. *Curr Opin Otolaryngol Head Neck Surg.* 2011;19:30–5.
- Iimura J, Hatano A, Ando Y, Arai C, Arai S, Shigeta Y, et al. Study of hemostasis procedures for posterior epistaxis. *Auris Nasus Larynx.* 2016;43:298–303.
- Judd O. Novel method for safe cauterisation of posterior epistaxis. *J Laryngol Otol.* 2009;123:910–1.
- Thornton MA, Mahesh BN, Lang J. Posterior epistaxis: identification of common bleeding sites. *Laryngoscope.* 2005;115:588–90.
- O'Donnell M, Robertson G, McGarry GW. A new bipolar diathermy probe for the outpatient management of adult acute epistaxis. *Clin Otolaryngol Allied Sci.* 1999;24:537–41.
- Joshi H, Woodworth BA, Carney AS. Coblation for epistaxis management in patients with hereditary haemorrhagic

- telangiectasia: a multicentre case series. *J Laryngol Otol.* 2011;125:1176–80.
- Brace CL. Microwave tissue ablation: Biophysics, technology, and applications. *Crit Rev Biomed Eng.* 2010;38:65–78.
- Guo J, Tian G, Zhao Q, Jiang T. Fast hemostasis: a win-win strategy for ultrasound and microwave ablation. *Onco Targets Ther.* 2018;11:1395–402.
- Zhou H, Wu J, Ling W, Zhu D, Lu L, Wang X, et al. Application of microwave ablation in the emergent control of intraoperative life-threatening tumor hemorrhage during hepatic surgeries. *Int J Hyperthermia.* 2018;34:1049–52.
- Tsikopoulos K, Perdikakis E, Georgiannos D, Bisbinas I. Epithelioid hemangioma of the scapula treated with chemoembolization and microwave ablation: A case report. *Acta Orthop Traumatol Turc.* 2018;52:157–61.
- Wai OK, Ng LF, Yu PS, Chan JC. Post biopsy liver hemorrhage successfully controlled by ultrasound-guided percutaneous microwave ablation. *J Clin Imaging Sci.* 2016;6:34.
- Filippiadis DK, Kapetanakis EI, Spiliopoulos S, Kostopanagiotou K, Tomos P, Kelekis A. Bleeding remission with microwave ablation in a transfusion-dependent patient with hemorrhaging angiosarcoma of the pleura. *J Vasc Interv Radiol.* 2018;29:1298–300.
- Crossley GH, Poole JE, Rozner MA, Asirvatham SJ, Cheng A, Chung MK, et al. The Heart Rhythm Society (HRS)/American Society of Anesthesiologists (ASA) Expert Consensus Statement on the perioperative management of patients with implantable defibrillators, pacemakers and arrhythmia monitors: facilities and patient management. *Heart Rhythm.* 2011;8:1114–54.
- Lou Z, Wei H, Lou Z. Identification of bleeding sites and microwave thermal ablation of posterior epistaxis. *Acta Otolaryngol.* 2019;139:70–4.
- Lou ZC, Dong Y, Lou ZH. Microwave ablation for the treatment of arterial epistaxis: "how I do it". *Int Forum Allergy Rhinol.* 2019;9:702–6.
- Lou ZC, Hong F, Lou ZH. Microwave ablation versus silver nitrate cautery for treating recurrent epistaxis in adolescents: A prospective, randomized case-control study. *Int J Pediatr Otorhinolaryngol.* 2019;121:41–5.
- Seno S, Arikata M, Sakurai H, Owaki S, Fukui J, Suzuki M, et al. Endoscopic ligation of the sphenopalatine artery and the maxillary artery for the treatment of intractable posterior epistaxis. *Am J Rhinol Allergy.* 2009;23:197–9.
- Chiu TW, McGarry GW. Prospective clinical study of bleeding sites in idiopathic adult posterior epistaxis. *Otolaryngol Head Neck Surg.* 2007;137:390–3.
- Tabuse K, Katsumi M, Kobayashi Y, Noguchi H, Egawa H, Aoyama O, et al. Microwave surgery: hepatectomy using a microwave tissue coagulator. *World J Surg.* 1985;9:136–43.
- Primavesi F, Swierczynski S, Klieser E, Kiesslich T, Jäger T, Urbas R, et al. Thermographic real-time-monitoring of surgical radiofrequency and microwave ablation in a perfused porcine liver model. *Oncol Lett.* 2018;15:2913–20.
- Bedoya M, del Rio AM, Chiang J, Brace CL. Microwave ablation energy delivery: Influence of power pulsing on ablation results in an ex vivo and in vivo liver model. *Med Phys.* 2014;41:123301.
- Stoddard T, Loehrl TA, Hunt BC, Poetker DM. Intractable epistaxis due to isolated primary telangiectasias. *JAMA Otolaryngol Head Neck Surg.* 2014;140:160–3.
- Folz BJ, Wollstein AC, Lippert BM, Werner JA. Morphology and distribution of nasal telangiectasia in HHT-patients with epistaxis. *Am J Rhinol.* 2005;19:65–70.
- Lopresto V, Pinto R, Cavagnaro M. Experimental characterization of the thermal lesion induced by microwave ablation. *Int J Hyperthermia.* 2014;30:110–8.