



ARTIGO ORIGINAL

Características clínicas para tratamento conservador em abscessos parafaríngeos pediátricos[☆]

Jing Bi , Xiaowei Chen , Zhiying Zhou  e Yong Fu *

Children's Hospital of Zhejiang University School of Medicine, Department of Otolaryngology Head and Neck Surgery, Hangzhou, China

Recebido em 26 de julho de 2019; aceito em 4 de outubro de 2019

PALAVRAS-CHAVE

Infecção cervical profunda;
Abscesso parafaríngeo;
Pediatria;
Terapia

Resumo

Introdução: O papel da drenagem cirúrgica *versus* tratamento conservador na abordagem de pacientes com abscessos parafaríngeos ainda é uma questão controversa.

Objetivo: Investigar as características associadas a um bom desfecho em pacientes pediátricos com abscessos parafaríngeos tratados com terapia conservadora.

Método: Revisão retrospectiva de prontuários feita em crianças de 14 anos com diagnóstico de abscesso parafaríngeo confirmado por tomografia computadorizada de janeiro de 2013 a março de 2018. Pacientes com obstrução grave das vias aéreas superiores necessitaram de intervenção precoce, enquanto aqueles em estado inicialmente estável receberam tratamento conservador com antibióticos. Se a recuperação dos pacientes parecesse improvável, drenagem cirúrgica adicional era feita. Modelos de regressão logística multivariada foram construídos para investigar as características clínicas associadas a uma boa resposta a terapia conservadora. Uma curva ROC, ou seja, característica de operação do receptor, foi usada para identificar a idade e o tamanho do abscesso com o intuito de prever uma resposta bem-sucedida.

Resultados: Foram incluídas no estudo 48 crianças. Idade do paciente, doenças respiratórias prévias e comorbidades e tamanho do abscesso foram significativamente associados à resposta terapêutica. (*odds ratio* = 1.326, 2.314 e 1.235, respectivamente). O ponto de corte da idade associado à terapia conservadora foi de 4,2 anos (sensibilidade de 76,9%, especificidade de 68,2%) e o ponto de corte do tamanho do abscesso associado à terapia conservadora foi de 23 mm (sensibilidade de 84,6%, especificidade de 77,3%).

Conclusão: Os achados sugerem que idade mais jovem, menor tamanho de abscesso e menor frequência de doença comuns, como infecção do trato respiratório superior e linfadenite,

DOI se refere ao artigo: <https://doi.org/10.1016/j.bjorl.2019.10.015>

[☆] Como citar este artigo: Bi J, Chen X, Zhou Z, Fu Y. Clinical characteristics for conservative therapy of pediatric parapharyngeal abscesses. Braz J Otorhinolaryngol. 2021;87:410–5.

* Autor para correspondência.

E-mail: 1307022@zju.edu.cn (Y. Fu).

A revisão por pares é da responsabilidade da Associação Brasileira de Otorrinolaringologia e Cirurgia Cérvico-Facial.

podem prever uma resposta bem-sucedida à terapia conservadora em pacientes pediátricos com abscessos parafaríngeos.

© 2020 Associação Brasileira de Otorrinolaringologia e Cirurgia Cérvico-Facial. Publicado por Elsevier Editora Ltda. Este é um artigo Open Access sob uma licença CC BY (<http://creativecommons.org/licenses/by/4.0/>).

Introdução

O abscesso parafaríngeo (APF) é uma infecção cervical profunda comum, mas temerária, em pacientes pediátricos. Pode resultar em complicações locais, regionais e sistêmicas, inclusive obstrução das vias aéreas, mediastinite e abscessos paraespinais, levar a paralisia, tromboflebite da veia jugular, disfunção de nervos cranianos, osteomielite cervical, meningite e morte.¹ A incidência de APF aumentou em crianças nas últimas décadas.^{2,3} Nas crianças mais novas, as apresentações mais comuns são febre e redução do apetite, em vez de dor de garganta, além de obstrução das vias aéreas, edema e sensibilidade no pescoço. O diagnóstico e o tratamento precoces são críticos para evitar tais condições e melhorar a sobrevivência do paciente. Devido à pior aderência e anatomia menor, um APF em paciente pediátrico exige habilidades especiais em termos de diagnóstico e tratamento.

O tratamento convencional para a APF em adultos é a antibioticoterapia com drenagem cirúrgica, enquanto que em crianças, o papel da drenagem cirúrgica *versus* terapia conservadora ainda é discutível.⁴ Alguns estudos sugeriram que a antibioticoterapia poderia ser usada isoladamente, se nenhuma evidência de comprometimento das vias aéreas fosse encontrada.⁵⁻⁹ Danny et al.⁷ relataram abscessos profundos no pescoço (inclusive abscessos retrofaríngeos e parafaríngeos) com abscessos menores (diâmetro máximo ≤ 25 mm) e a idade mais jovem com boa resposta aos antibióticos como tratamento de primeira linha. Dong-Kyu et al.¹⁰ observaram que idade mais jovem, menos episódios de amigdalite aguda e menor tamanho de abscesso poderiam prever o tratamento não cirúrgico de um abscesso peritonsilar pediátrico. Até o momento, as características clínicas para indicação de terapia conservadora da APF em pacientes pediátricos permanecem desconhecidas. Portanto, este estudo foi feito para investigar as características associadas a bons desfechos em pacientes pediátricos com abscessos parafaríngeos tratados com terapia conservadora, analisou dados de cinco anos da Universidade de Zhejiang.

Método

Pacientes

Este estudo retrospectivo incluiu pacientes consecutivos assistidos no departamento clínico para tratamento de abscessos parafaríngeos ou no atendimento de emergência para terapia de obstrução grave das vias aéreas superiores de janeiro de 2013 a março de 2018. Foram incluídas crianças de 14 anos. O diagnóstico foi confirmado por meio de tomografia computadorizada (TC). O tamanho do abscesso se relacionou com a presença evidente de pus, não apenas com secreção mucoide escurecida. Pacientes com sintomas óbvios de obstrução das vias aéreas superiores receberam

drenagem cirúrgica diretamente através de abordagens intraoral e lateral do pescoço. Pacientes sem sintomas ou sinais de obstrução das vias aéreas superiores e toxicidade sistêmica foram admitidos para observação cuidadosa com administração de antibióticos intravenosos. Todos os pacientes foram submetidos a punção do conteúdo purulento guiada por ultrassom (o ultrassom mostra a área líquida hipocóica do espaço parafaríngeo sem sinal de fluxo sanguíneo, mas a parede do abscesso pode apresentar um pequeno sinal de fluxo sanguíneo devido à inflamação), cultura bacteriana e teste de sensibilidade dos microrganismos com base nos resultados da seleção de antibióticos. Se a recuperação dos pacientes parecesse improvável e eles apresentassem febre alta persistente, toxicidade sistêmica, aumento de edema do pescoço, pus evidente na tomografia computadorizada ou sinais de obstrução das vias aéreas superiores após 24 horas de terapia medicamentosa intensiva, tratamentos cirúrgicos tais como drenagem eram feitos. Os critérios de exclusão foram: (1) idade igual ou superior a 15 anos e (2) diagnóstico prévio de abscesso parafaríngeo. Este estudo retrospectivo foi aprovado pelo comitê de ética do hospital local.

Coleta de dados

Todas as informações clínicas foram obtidas através de uma revisão retrospectiva de prontuários, inclusive idade, sexo, índice de massa corporal (IMC), sintomas na apresentação, exame físico, estudos laboratoriais, achados radiológicos, doenças anteriores, conduta, microbiologia e duração da hospitalização. O tamanho do abscesso foi avaliado com base no exame radiológico e nos níveis de proteína C-reativa (PCR). Além disso, os resultados da cultura bacteriana foram obtidos a partir de amostras de *swabs* coletadas no intraoperatório.

Análise estatística

Foram divididas 48 crianças entre grupo de terapia conservadora e de drenagem cirúrgica. O teste U de Mann-Whitney ou teste *t* de Student foi usado para comparar diferenças nos parâmetros clínicos entre os dois grupos. O teste de qui-quadrado de Pearson também foi usado para avaliar associações. Além disso, modelos de regressão logística multivariada foram construídos para identificar os preditores de uma boa resposta à terapia medicamentosa após o ajuste para fatores de confusão. Uma curva ROC (*Receiver Operating Characteristic*) foi usada para determinar o ponto de corte da idade e o tamanho do abscesso associado a uma boa resposta ao tratamento conservador. O *software* estatístico SPSS versão 20.0 (SPSS Inc, IBM, EUA) foi usado para fazer as análises estatísticas. Um valor de $p < 0,05$ foi considerado estatisticamente significativo.

Tabela 1 Características clínicas de pacientes pediátricos com abscessos parafaríngeos

Categoria	Terapia conservadora	Drenagem cirúrgica	p-valor
n	22	26	
Idade, média (DP)	3,7 (DP 2,4)	5,1 (DP 4,8)	0,002
Gênero (masculino), n (%)	13 (59,1)	17 (65,4)	0,413
IMC, kg/m ²	16,5 ± 2,4	17,6 ± 2,9	0,167
Tamanho do abscesso, mm ²	7,4 ± 2,1	12,1 ± 4,9	0,004
Duração da hospitalização, d	10,6 ± 4,2	9,7 ± 4,5	0,134
Proteína C-reativa	75,8 ± 53,8	72,6 ± 58,4	0,643
Doenças anteriores, n (%)			
ITRS recente	5 (22,7)	4 (15,4)	0,652
Linfadenite	13 (54,5)	8 (34,6)	0,131
FSP	2 (4,2)	5 (8,3)	0,014
Leucemia	1 (4,5)	4 (15,4)	0,011
DK	1 (4,5)	5 (19,2)	0,023

DK, doença de Kawasaki; DP, desvio-padrão; FSP, fístula do seio piriforme; IMC, índice de massa corporal; ITRS, infecção do trato respiratório superior.

Resultados

Foram incluídas neste estudo 48 crianças (30 meninos e 18 meninas) diagnosticadas com abscessos parafaríngeos. A média de idade foi de 4,5 anos (variação: 0,3–14 anos). As características clínicas dos dois grupos são apresentadas na [tabela 1](#).

Não foram encontradas diferenças significantes em relação ao sexo ($p=0,413$) e IMC ($p=0,167$) entre os dois grupos. Além disso, não foram observadas diferenças significantes nos valores séricos de PCR ($p=0,643$) e na duração da hospitalização ($p=0,643$) entre os tratamentos conservador e cirúrgico. Entretanto, comorbidades e doenças anteriores [leucemia, doença de Kawasaki (DK)] ($p < 0,05$) e tamanho do abscesso ($p=0,004$) apresentaram diferenças significantes entre os dois grupos.

Os modelos de regressão logística demonstraram que menor idade, doenças anteriores (leucemia e DK) e menor tamanho do abscesso foram significativamente associados a uma melhor resposta à terapia médica intensiva. A associação mais forte foi encontrada para doenças prévias (*odds ratio* – OR = 2,314, intervalo de confiança de 95% - IC 95%: 1,239–3,437) ([tabela 2](#)).

Das 36 crianças, sete apresentavam fístula do seio piriforme (FSP) e cinco foram submetidas a drenagem. Sintomas claros de obstrução respiratória foram evidentes na primeira consulta. Os pacientes apresentavam respiração suave através da intubação traqueal. No entanto, o tratamento conservador de 24 horas não mostrou ser efetivo. O exame laringoscópico confirmou o diagnóstico de FSP esquerda, que melhorou após a incisão para drenagem e a cauterização do *stoma* interno da fístula ([figs. 1-4](#)). Dois casos melhoraram com tratamento conservador, seguido de alta. A imagem do esôfago revelou FSP esquerda ([fig. 5](#)).

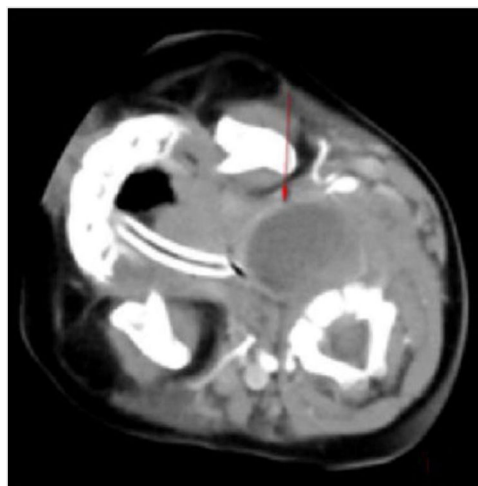

Figura 1 Abscessos parafaríngeos esquerdos com sintomas claros de obstrução respiratória.

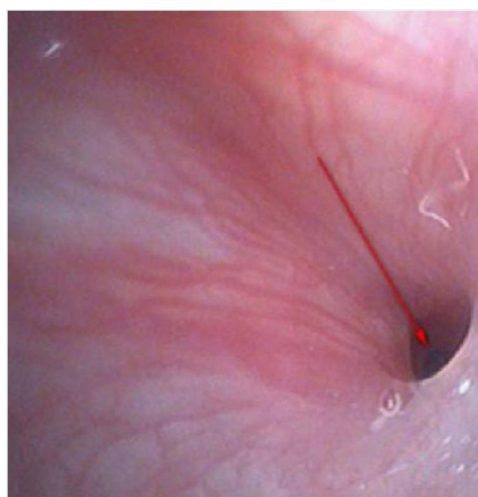


Figura 2 Exame laringoscópico.

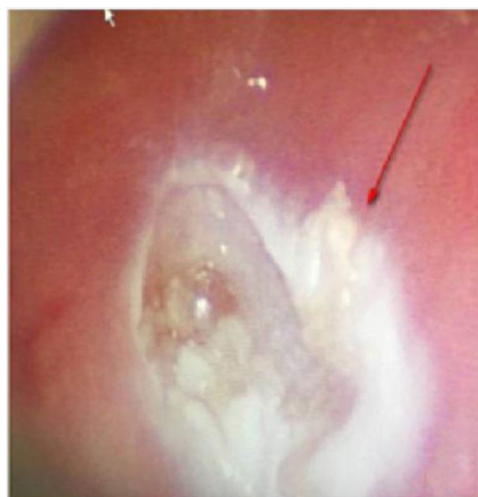


Figura 3 Depois de cauterizar o *stoma* interno da fístula.

Tabela 2 Análises de regressão logística multivariada para identificar fatores associados ao tratamento conservador em crianças com abscessos parafaríngeos

Variáveis	OR	IC 95%	p-valor
Idade	1,326	1,204-1,613	0,003
Gênero	1,096	0,784-6,744	0,598
IMC	0,878	0,723-1,131	0,127
Tamanho do abscesso	1,235	1,097-1,672	0,006
Doenças anteriores	2,314	1,239-3,437	0,005
Proteína C-reativa	0,898	0,976-1,102	0,078
Duração da Hospitalização	1,936	0,975-3,496	0,087

IC, intervalo de confiança; IMC, índice de massa corporal; OR, odds ratio.

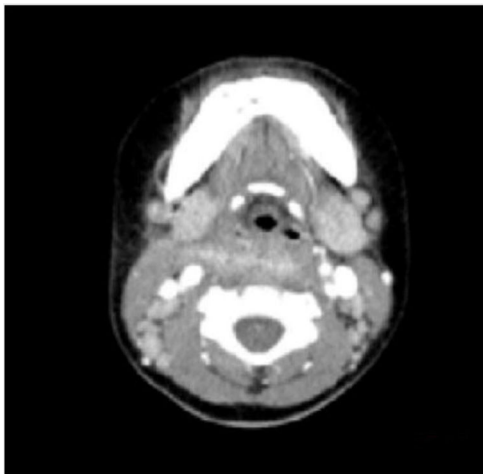


Figura 4 Revisão da TC do pescoço, o tecido mole do pescoço está levemente inchado.

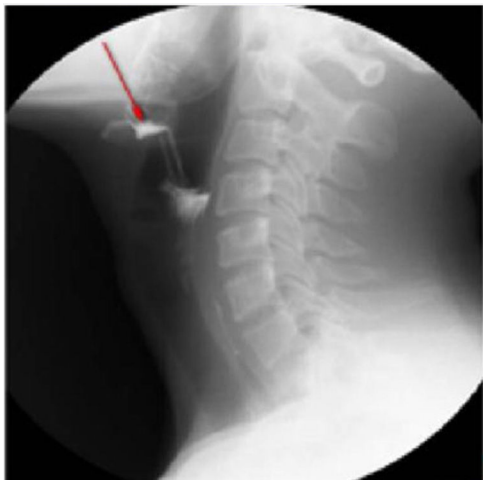

Figura 5 Imagem do esôfago: uma fístula da fossa piriforme esquerda até a glândula tireoide superior.

A análise da curva ROC foi usada para avaliar as características dos preditores de uma boa resposta à terapia médica intensiva. A análise da curva ROC demonstrou a idade de corte para drenagem cirúrgica como 4,2 anos (sensibilidade de 76,9%, especificidade de 68,2%). A área sob a curva ROC para tratamento conservador foi de 0,684 (IC 95%: 0,526-0,843, $p=0,029$, $p < 0,005$) (fig. 6). A

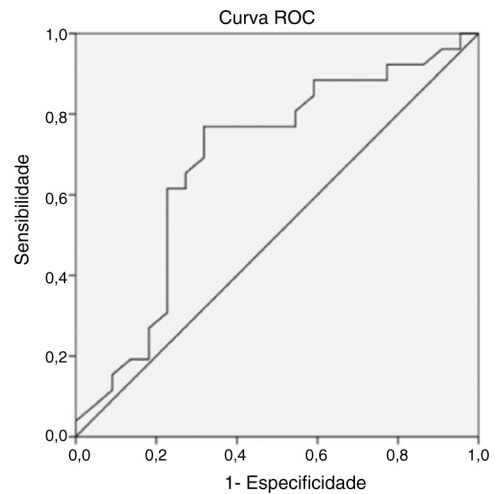


Figura 6 Curva ROC (Característica de Operação do Receptor) da idade da criança de acordo com o tratamento conservador em abscessos parafaríngeos pediátricos.

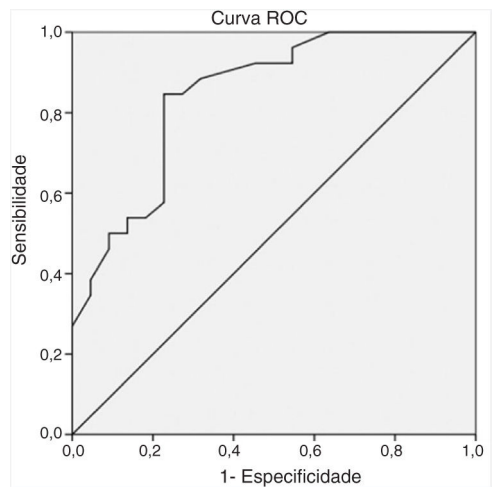


Figura 7 Curva ROC (Característica de Operação do Receptor) do tamanho do abscesso de acordo com o tratamento conservador em abscessos parafaríngeos pediátricos.

análise da curva ROC demonstrou que o ponto de corte do tamanho do abscesso para drenagem cirúrgica era 23 mm (sensibilidade de 84,6%, especificidade de 77,3%). A área sob a curva ROC para o tratamento conservador foi de 0,844 (IC 95%: 0,732-0,955, $p < 0,005$) (fig. 7).

Além disso, os resultados da cultura bacteriana foram obtidos a partir de amostras de swabs coletadas no intra-operatório, positivos em 11 pacientes (42,3%). Desses, a maioria dos pacientes apresentou crescimento de *Streptococcus pyogenes* ou *Staphylococcus aureus* e um paciente apresentou *S. aureus* resistente à metilicina. Eles receberam tratamento na unidade de terapia intensiva (tabela 3).

Discussão

A incidência de abscessos parafaríngeos em crianças é de aproximadamente 17 a 35 casos por 100.000 crianças por ano¹¹ e tem aumentado nos anos recentes.^{2,3} O diagnóstico e o tratamento são diferentes dos adultos; em crianças a infecção pode se espalhar mais facilmente para espaços

Tabela 3 Microbiologia dos abscessos parafaríngeos pediátricos (dos 26 pacientes submetidos a tratamento cirúrgico)

Microrganismos	Nº de casos
<i>Streptococcus pyogenes</i>	5
<i>Staphylococcus aureus</i>	3
Bactérias anaeróbicas	2
MRSA	1
Sem crescimento	12
Sem resultados microbiológicos	3

MRSA, *S. Aureus* resistente à metilicina.

cervicais profundos e resultar em complicações potencialmente fatais. Devido à baixa aderência e pequena anatomia do paciente, um APF pediátrico envolve habilidades e desafios mais especiais para os pediatras. Até o momento, um grande número de estudos foi feito sobre infecção pediátrica cervical profunda. Entretanto, os estudos sobre APF pediátricos são raros e a maioria deles apresentou apenas dados descritivos, inclusive epidemiologia, idade, sexo, sintomas, estações do ano, microbiologia e curso da doença na hospitalização.

O presente estudo concentrou-se nas decisões de tratamento (clínico versus cirúrgico) na população pediátrica para permitir a obtenção de uma recomendação do tratamento adequado para o APF. Este foi o primeiro estudo de grande amostra populacional a respeito de decisões de tratamento em APF pediátricos. O estudo mostrou que o fator clínico para uma boa resposta ao tratamento conservador bem-sucedido foi significativamente associado a menor idade, menor tamanho do abscesso e menos doenças anteriores ou concomitantes (leucemia e DK).

Um estudo anterior relatou que crianças com 6 anos responderam melhor ao tratamento médico em comparação com os grupos de indivíduos mais velhos.¹ Outro estudo constatou que a apresentação clínica da APF em pediatria diferia entre crianças de 5 anos e < 5 anos.¹² A análise da curva ROC também indicou que o ponto de corte para a idade para uma resposta fraca ao tratamento conservador em crianças com APF foi de 4,2 anos (sensibilidade de 76,9%, especificidade de 68,2%). A área sob a curva ROC para o tratamento conservador foi de 0,684 (IC 95%: 0,526-0,843, $p = 0,029$, $p < 0,005$). Portanto, os resultados sugeriram que os pediatras deveriam considerar o tratamento não cirúrgico para crianças menores. A razão não é clara e pode estar relacionada à sensibilidade da idade aos antibióticos.

Alguns estudos revelaram que a doença anterior mais frequente no APF na infância foi a linfadenite, enquanto a faringite aguda, inclusive abscesso peritonsilar, era a mais frequente em adultos.^{13,14} Os resultados do presente estudo (inclusive 21 pacientes com linfadenite, 43,75%) foram consistentes com os achados dos estudos mencionados anteriormente. Crianças mais jovens com leucemia são mais propensas a desenvolver infecções no espaço parafaríngeo e na região lateral do pescoço devido à menor resistência, formação de pus e disseminação linfogênica de infecções.^{15,16} Além disso, o presente estudo mostrou que a maioria dos pacientes não respondeu a antibióticos empíricos e necessitou de cirurgia ($p = 0,011$, $p < 0,05$).

doença de Kawasaki, ou síndrome dos linfonodos mucocutâneos, é uma vasculite aguda multissistêmica de etiologia

desconhecida que geralmente afeta crianças pequenas. Vários relatos em pacientes com DK com infecções cervicais profundas, tais como abscesso peritonsilar, infecção parafaríngea supurativa ou abscesso retrofaríngeo, estão disponíveis na literatura.¹⁷⁻²⁰ O mecanismo através do qual a DK causa infecção parafaríngea não é claro. Especula-se que a inflamação cause aumento da permeabilidade vascular, leve à exsudação de proteínas e, por fim, a edema local. O espaço faríngeo é um tecido conjuntivo frouxo mais propenso a edema. Os linfonodos com edema causados por distúrbios da circulação linfática e acúmulo de líquido linfático no espaço faríngeo podem levar a uma região de edema de baixa densidade e formação de abscesso.

Os resultados do presente estudo são consistentes com os relatos mencionados acima. Portanto, crianças diagnosticadas com DK com abscesso parafaríngeo necessitam de tratamento cirúrgico ($p < 0,05$). A fístula do seio piriforme (FSP) é uma malformação congênita cervical, causada pela insuficiência da terceira e quarta rupturas incompletas da fissura nos estágios iniciais do desenvolvimento embrionário. A fístula formada pelo desenvolvimento embrionário anormal está intimamente relacionada à estrutura adjacente da área da articulação cricoaritenóidea, forma a base anatômica da infecção cervical secundária. A FSP pode causar nódulos inflamatórios de repetição na área cervical, tireoidite supurativa aguda ou abscesso profundo da parte inferior do pescoço.²¹ A incidência clínica da doença pode ser baixa devido à falta de entendimento da doença sendo mais facilmente diagnosticada erroneamente.

No presente grupo de sete crianças, cinco receberam tratamento cirúrgico, drenagem e exame endoscópico para confirmação diagnóstica simultaneamente (fig. 2). Os pacientes apresentaram melhora posteriormente (figs. 3 e 4). Dois pacientes que receberam tratamento conservador receberam alta do hospital após o acompanhamento e retornaram ao departamento um mês depois para revisão. Imagem do esôfago que sugere FSP esquerda é mostrada na figura 5; o acompanhamento atual não mostrou recorrência. Isso sugeriu que a existência de FSP deve ser considerada na avaliação clínico de pacientes pediátricos com APF esquerda e a drenagem deve ser feita enquanto se expõe a laringe para detectar o *stoma interno* da fístula, evitam-se erros de diagnóstico.

Alguns relatos de manejo conservador bem-sucedido concentraram-se no tamanho do abscesso, o que demonstrou ser um importante preditor da modalidade de tratamento ou da necessidade de intervenção cirúrgica. Danny et al.⁷ relataram abscessos profundos no pescoço (inclusive abscessos retrofaríngeos e parafaríngeos) comparados com abscessos menores (diâmetro máximo ≤ 25 mm) e pacientes mais jovens responderam bem a antibióticos como tratamento de primeira linha. Hoffmann et al.²² relataram que um eixo longo de 20mm foi mais comum em crianças submetidas à cirurgia após um período de tratamento medicamentoso. No entanto, faltam evidências de alta qualidade que sugiram características particulares apenas para a APF em crianças. No presente estudo, a análise da curva ROC indicou que os pacientes eram estatisticamente mais propensos a apresentar um tratamento conservador bem-sucedido quando os abscessos eram < 23 mm (sensibilidade de 84,6%, especificidade de 77,3%).

O presente estudo relatou a presença de organismos aeróbicos predominantemente na APF pediátrica; particularmente, espécies de *Staphylococcus* (30,8%); bactérias anaeróbicas e MRSA foram incomuns, o que foi consistente com os achados anteriores.^{1,6,7} Em relação ao tratamento com antibióticos, os pacientes foram tratados com penicilinas e inibidores de β -lactamase (por exemplo, ampicilina/sulbactam) para os organismos mencionados, logo que o diagnóstico foi feito. A terapia pode ser alterada posteriormente, de acordo com exames microbiológicos e antibiogramas, se necessário. A incidência de infecção por MRSA adquirida na comunidade é rara e, portanto, os medicamentos anti-MRSA não foram usados empiricamente.

O presente estudo tem várias limitações. Primeiro, foi um estudo retrospectivo com uma amostra de pequeno tamanho, curto tempo de observação e resultados de um único centro médico. Segundo, o tempo de terapia hospitalar neste estudo foi insuficiente para melhorar a condição do paciente. Além disso, foi difícil esperar por mais de 72 horas, uma vez que uma infecção local pode repentinamente se tornar uma infecção sistêmica e alguns pacientes pediátricos podem apresentar obstrução das vias aéreas potencialmente fatal. Terceiro, a cobertura antimicrobiana empírica pode ter afetado os achados microbiológicos. Estudos futuros devem envolver pesquisa multicêntrica, observação prolongada e mais informações sobre fatores como status socioeconômico e momento exato do início dos sintomas.

Conclusão

Este estudo constatou que idade mais jovem, abscessos menores e menor frequência de doenças anteriores foram preditores significantes de indicação de tratamento conservador em abscessos parafaríngeos pediátricos. Também sugeriu que a resposta ao tratamento não cirúrgico diminuiu significativamente em pacientes com mais de 4,2 anos e nos abscessos maiores do que 23mm de diâmetro. Portanto, antibióticos intravenosos com analgesia e monitoração cuidadosa de complicações nas vias aéreas ou neurológicas podem ser considerados como o tratamento inicial para crianças pequenas que apresentam um pequeno abscesso.

Financiamento

Healthy Department Project da Província de Zhejiang (2018KY452).

Conflitos de interesse

Os autores declaram não haver conflitos de interesse.

Agradecimentos

A Shi Meng Luo por sua ajuda com a análise estatística no Departamento de Epidemiologia da Instituição Women's and Children's Hospital, Chang Xing.

Referências

- Huang CM, Huang FL, Chien YL, Chen PY. Deep neck infections in children. *J Microbiol Immunol Infect.* 2017;50:627-33.
- Baldassari CM, Howell R, Amorn M, Budacki R, Choi S, Pena M. Complications in pediatric deep neck space abscesses. *Otolaryngol Head Neck Surg.* 2011;144:592-5.
- Novis SJ, Pritchett CV, Thorne MC, Sun GH. Pediatric deep space neck infections in U.S. children, 2000-2009. *Int J Pediatr Otorhinolaryngol.* 2014;78:832-6.
- Cramer JD, Purkey MR, Smith SS, Schroeder JW Jr. The impact of delayed surgical drainage of deep neck abscesses in adult and pediatric populations. *Laryngoscope.* 2016;126:1753-60.
- Cetin AC, Olgun Y, Ozses A, Erdag TK. A New Trend in the management of pediatric deep neck abscess: achievement of the medical treatment alone. *Turk Arch Otorhinolaryngol.* 2017;55:57-63.
- McClay JE, Murray AD, Booth T. Intravenous antibiotic therapy for deep neck abscesses defined by computed tomography. *Arch Otolaryngol Head Neck Surg.* 2003;129:1207-12.
- Wong DK, Brown C, Mills N, Spielmann P, Neeff M. To drain or not to drain? management of pediatric deep neck abscesses: a case-control study. *Int J Pediatr Otorhinolaryngol.* 2012;76:1810-3.
- Carbone PN, Capra GG, Brigger MT. Antibiotic therapy for pediatric deep neck abscesses: a systematic review. *Int J Pediatr Otorhinolaryngol.* 2012;76:1647-53.
- Lawrence R, Bateman N. Controversies in the management of deep neck space infection in children: an evidence-based review. *Clin Otolaryngol.* 2017;42:156-63.
- Kim DK, Lee JW, Na YS, Kim MJ, Lee JH, Park CH. Clinical factor for successful nonsurgical treatment of pediatric peritonsillar abscess. *Laryngoscope.* 2015;125:2608-11.
- Grisaru-Soen G, Komisar O, Aizenstein O, Soudack M, Schwartz D, Paret G. Retropharyngeal and parapharyngeal abscess in children-epidemiology, clinical features and treatment. *Int J Pediatr Otorhinolaryngol.* 2010;74:1016-20.
- Sichel JY, Dano I, Hocwald E, Biron A, Eliashar R. Nonsurgical management of parapharyngeal space infections: a prospective study. *Laryngoscope.* 2002;112:906-10.
- Hasegawa J, Hidaka H, Tateda M, Kudo T, Sagai S, Miyazaki M, et al. An analysis of clinical risk factors of deep neck infection. *Auris Nasus Larynx.* 2011;38:101-7.
- Shimizu Y, Hidaka H, Ozawa D, Kakuta R, Nomura K, Yano H, et al. Clinical and bacteriological differences of deep neck infection in pediatric and adult patients: Review of 123 cases. *Int J Pediatr Otorhinolaryngol.* 2017;99:95-9.
- Takeda T, Ito T, Kawashima Y, Hatanaka A, Watanabe S, Kitamura K, et al. Clinical Characteristics of Pediatric Deep Neck Abscesses. *Nihon Jibiinkoka Gakkai Kaiho.* 2016;119:1379-87.
- Daya H, Lo S, Papsin BC, Zachariasova A, Murray H, Pirie J, et al. Retropharyngeal and parapharyngeal infections in children: the Toronto experience. *Int J Pediatr Otorhinolaryngol.* 2005;69:81-6.
- Kao HT, Huang YC, Lin TY. Kawasaki disease presenting as cervical lymphadenitis or deep neck infection. *Otolaryngol Head Neck Surg.* 2001;124:468-70.
- Choi SH, Kim HJ. A case of Kawasaki disease with coexistence of a parapharyngeal abscess requiring incision and drainage. *Korean J Pediatr.* 2010;53:855-8.
- Langley EW, Kirse DK, Barnes CE, Covitz W, Shetty AK. Retropharyngeal edema: an unusual manifestation of Kawasaki disease. *J Emerg Med.* 2010;39:181-5.
- Aldemir-Kocabas B, Kicali MM, Ramoglu MG, Tutar E, Fitoz S, Ciftci E, et al. Recurrent Kawasaki disease in a child with retropharyngeal involvement: a case report and literature review. *Medicine (Baltimore).* 2014;93:e139.
- Mutlu M, Dereci S, Aslan Y. Deep neck abscess in neonatal period: case report and review of literature. *Int J Pediatr Otorhinolaryngol.* 2014;78:577-82.
- Hoffmann C, Pierrot S, Contencin P, Morisseau-Durand MP, Manach Y, Couloigner V. Retropharyngeal infections in children. Treatment strategies and outcomes. *Int J Pediatr Otorhinolaryngol.* 2011;75:1099-103.