



Brazilian Journal of OTORHINOLARYNGOLOGY

www.bjorl.org



RELATO DE CASO

Regressão espontânea de adenocarcinoma da glândula submandibular[☆]

Otávio A. Curioni ^a, Pedro de Andrade Filho ^b, Andreza de Jesus Prates ^a,
Abrão Rapoport ^a e Rogério Aparecido Dedivitis ^{c,*}

^a Hospital Heliópolis, Departamento de Cirurgia de Cabeça e Pescoço/Otorrinolaringologia, São Paulo, SP, Brasil

^b Loma Linda University Medical Center, Department of Otolaryngology/Head and Neck Surgery, Loma Linda, Estados Unidos

^c Universidade de São Paulo, Faculdade de Medicina, Departamento de Cirurgia de Cabeça e Pescoço, São Paulo, SP, Brasil

Recebido em 18 de outubro de 2020; aceito em 26 de outubro de 2020

Introdução

O desaparecimento de um câncer sem uma explicação satisfatória raramente é aceito no meio médico. Esse processo é chamado de “regressão” ou “remissão espontânea” e, em casos excepcionais, os pacientes são curados da doença. A definição formal como desaparecimento parcial ou completo de um tumor maligno na ausência de tratamento ou na presença de terapia inadequada foi criada pelo Dr. Tilden Everson e pelo Dr. Warren Cole na década de 1960.¹ A incidência de regressão espontânea é estimada entre um em 60.000 a um em 140.000 casos de câncer, embora seja muito difícil defini-la com base nos aspectos clínicos.²

A literatura médica é rica em relatos de casos de neoplasias confirmadas por exame anatomopatológico, com

tomografia computadorizada (TC) ou ressonância magnética (RM), e mostra doenças generalizadas com regressão espontânea, que abrangem quase todos os tipos histológicos de câncer. Os exemplos incluem algumas neoplasias hematológicas, sarcoma, melanoma, neuroblastoma, astrocitoma, carcinoma de células de Merkel e vários sítios afetados pelo câncer (mama, pulmão, testículo, próstata, cervical, fígado, cólon, rim).

Na região de cabeça e pescoço, há descrições de regressão espontânea nas neoplasias de orofaringe, língua, assoalho bucal e laringe. No caso da glândula salivar, há relatos de regressão de tumor metastático de melanoma, carcinoma de células de Merkel e regressão de metástase pulmonar de carcinoma adenoide cístico da parótida. O mecanismo exato responsável pela remissão é desconhecido.

Relato de caso

Uma mulher de 51 anos procurou atendimento ambulatorial para avaliação de lesão tumoral em região submandibular esquerda havia 5 meses associada a pioria da dor. Havia história prévia de tabagismo por 38 anos. Ela apresentava assimetria facial com lesão de 7×5 cm na glândula submandibular esquerda, fixada à mandíbula, sem outros linfonodos palpáveis no pescoço. A paciente apresentava paralisia do

DOI se refere ao artigo: <https://doi.org/10.1016/j.bjorl.2020.10.014>

[☆] Como citar este artigo: Curioni OA, Andrade Filho P, Prates AJ, Rapoport A, Dedivitis RA. Spontaneous regression of adenocarcinoma of submandibular gland. Braz J Otorhinolaryngol. 2021;87:486–8.

* Autor para correspondência.

E-mail: dedivitis.hns@uol.com.br (R.A. Dedivitis).

A revisão por pares é da responsabilidade da Associação Brasileira de Otorrinolaringologia e Cirurgia Cérvico-Facial.

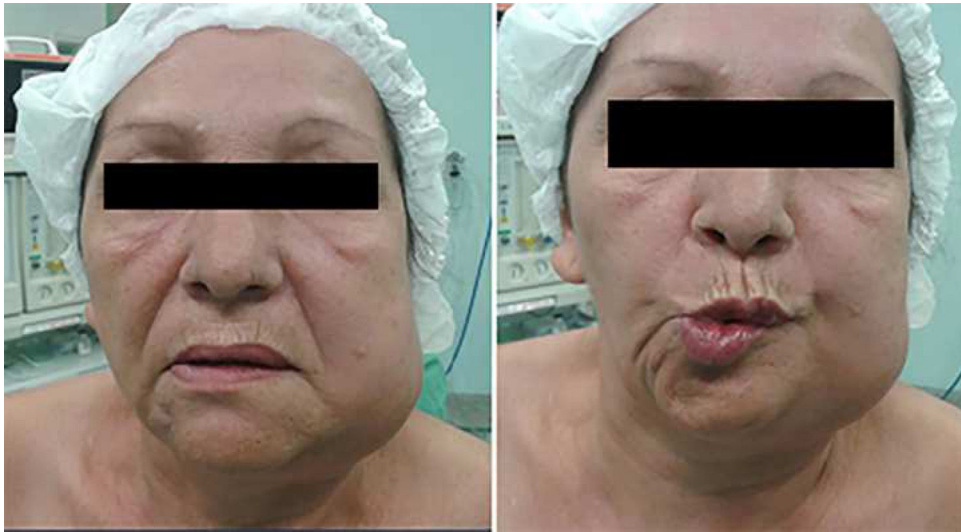

Figura 1 Aspecto clínico em repouso, evidencia assimetria facial e paralisia do ramo marginal do VII nervo craniano.

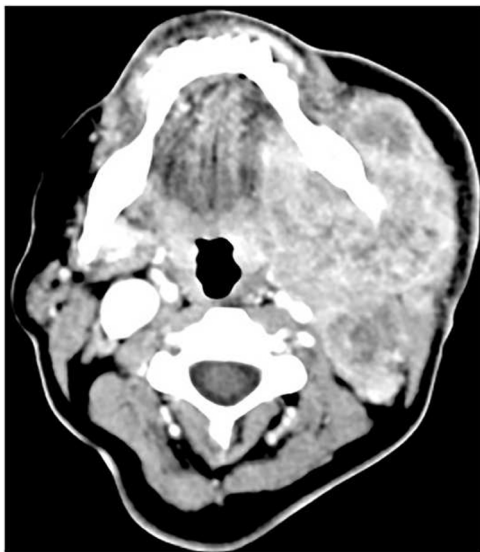

Figura 2 Tomografia computadorizada: tumor de glândula submandibular esquerda localmente avançado.

ramo marginal do nervo facial (fig. 1). A biópsia por punção aspirativa com agulha fina (PAAF) apresentou suspeita de malignidade e a tomografia computadorizada mostrou lesão na topografia da glândula submandibular esquerda, envolvia a mandíbula, sem invasão óssea aparente, e extenso tecido necrótico com infiltração do assoalho da boca (fig. 2). A PET/CT mostrou uma lesão que envolvia a glândula submandibular esquerda (SUV mtox: 17,1) e linfonodos cervicais em nível II, III, V à esquerda e nível IV bilateral (SUV mtox: 10,7). Uma biópsia incisional foi feita sob anestesia local e os cortes histológicos mostraram um carcinoma infiltrativo pouco diferenciado; a análise imuno-histoquímica foi positiva para citoqueratina/CK-6, confirmou a diferenciação epitelial. O diagnóstico de adenocarcinoma de baixo grau foi definido. Enquanto a paciente aguardava o tratamento cirúrgico, ela apresentou sinais de regressão tumoral e o tumor desapareceu completamente após 4 meses. Novos exames

de imagem com PET-CT foram feitos e mostraram resolução metabólica completa da lesão. A paciente está em acompanhamento ambulatorial sem evidência da doença após acompanhamento de 75 meses (fig. 3).

Discussão

Existem vários casos de cura espontânea de neoplasias malignas; entretanto, neoplasias de cabeça e pescoço que se enquadram nessa definição são incomuns. Não encontramos relatos de regressão espontânea de adenocarcinoma de glândula salivar nas bases de dados de pesquisa Pubmed, VHL, Capes e Cochrane. Existem descrições de regressão de metástases de melanoma em câncer de glândula salivar,³ carcinoma de células de Merkel⁴ e regressão espontânea de metástase pulmonar de carcinoma adenocístico de parótida.⁵

As teorias atuais mais aceitas para o desencadeamento da regressão espontânea de tumores envolvem processos infecciosos e hipoglicemia como geradores de resposta imunológica exacerbada, responsáveis pelo mecanismo de cura. A teoria da imunomodulação ajudou a compreensão médica da regressão espontânea, que pode ser vista como a interação do câncer com o hospedeiro determina uma eliminação incompleta, um equilíbrio entre forças ou um escape da resposta imunológica.⁶

Em condições ideais, os elementos inatos e adaptativos do sistema imunológico trabalham juntos para eliminar o câncer (muitas vezes de forma imperfeita) com células T regulatórias (CD4+) e citotóxicas (CD8+), células dendríticas, células *Natural-Killers* (NK) e macrófagos com uma série de proteínas secretadas por ativação imune, como interferon gama, interleucina 12 e fator de necrose tumoral (TNF) que atuam em harmonia. A regressão espontânea pode, em alguns casos, ser uma manifestação desse processo dinâmico.⁷

Uma das chaves para esse processo parece ser a estimulação da imunidade inata. Em uma série de relatos de casos de cura espontânea, foi levantada a hipótese de

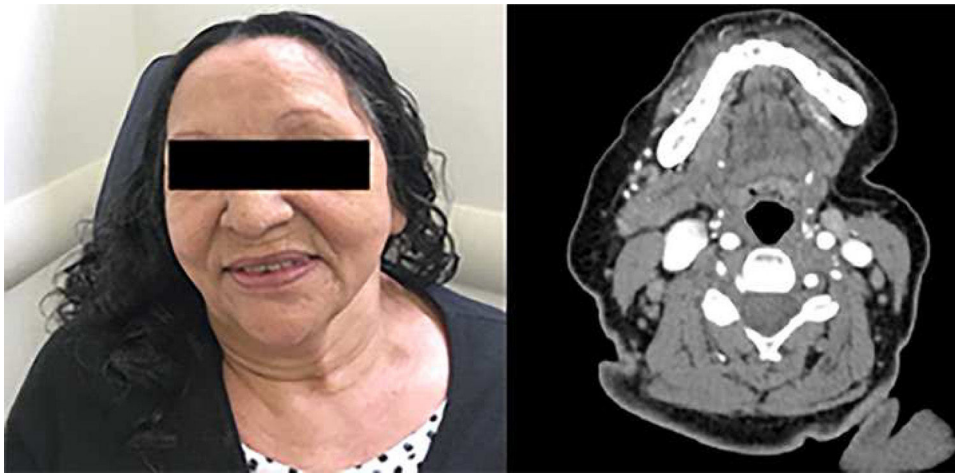


Figura 3 Ausência de lesões cervicais 72 meses após a hospitalização. A tomografia computadorizada manteve a resolução do tumor da glândula submandibular esquerda 75 meses após a remissão.

que o estímulo de uma condição infecciosa ajuda o sistema imunológico inato a reconhecer as células tumorais.⁸

Outra teoria em estudo que pode corroborar os fenômenos da cura espontânea é a da hipoglicemia/hiperglicemia.⁹ Essa teoria argumenta que um estímulo de hipoglicemia externa, respondido com gliconeogênese e hiperglicemia reacional, provoca uma ativação de células T.¹⁰

Conclusão

Este é um evento incomum e o mecanismo exato para essa regressão é desconhecido.

Conflitos de interesse

Os autores declaram não haver conflitos de interesse

Referências

1. Everson TC. Spontaneous regression of cancer. *Ann N Y Acad Sci.* 1964;114:721–35.
2. Chang WY. Complete spontaneous regression of cancer: four case reports, review of literature, and discussion of possible mechanisms involved. *Hawaii Med J.* 2000;59:379–87.
3. King M, Spooner D, Rowlands DC. Spontaneous regression of metastatic malignant melanoma of the parotid gland and neck

- lymph nodes: a case report and a review of the literature. *Clin Oncol (R Coll Radiol).* 2001;13:466–9.
4. Mulder DC, Rosenberg AJ, Storm-Bogaard PW, Koole R. Spontaneous regression of advanced Merkel-cell-like small cell carcinoma of the parotid gland. *Br J Oral Maxillofac Surg.* 2010;48:199–200.
5. Grillet B, Demedts M, Roelens J, Goddeeris P, Fossion E. Spontaneous regression of lung metastases of adenoid cystic carcinoma. *Chest.* 1984;85:289–91.
6. Schreiber RD, Old LJ, Smyth MJ. Cancer immunoediting: Integrating immunity's roles in cancer suppression and promotion. *Science.* 2011;331:1565–70.
7. Jhawar SR, Thandoni A, Bommareddy PK, Hassan S, Kohlhapp FJ, Goyal S, et al. Oncolytic viruses-natural and genetically engineered cancer immunotherapies. *Front Oncol.* 2017;7:202.
8. Niakan B. Common factors among some of the reported cases of the spontaneous remission and regression of cancer after acute infections. *Int J Cancer Clin Res.* 2019;6:112.
9. Oiseth SJ, Aziz MS. Cancer immunotherapy: a brief review of the history, possibilities, and challenges ahead. *J Cancer Metastasis Treat.* 2017;3:250–61.
10. Oleksyszyn J, Wietrzyk J, Psurski M. Cancer – could it be cured? A spontaneous regression of cancer, cancer energy metabolism, hyperglycemia-hypoglycemia, metformin, warburg and crab-tree effects and a new perspective in cancer treatment. *J Cancer Sci Ther.* 2014;6:56–61.