



Brazilian Journal of OTORHINOLARYNGOLOGY

www.bjorl.org



ARTIGO ORIGINAL

Valor prognóstico de parâmetros de PET/TC com ^{18}F -FDG e variáveis histopatológicas em câncer de cabeça e pescoço[☆]

Hale Aslan ^{a,*}, Gul Cekin ^b, Ercan Pinar ^a, Mustafa Yazir ^a, Abdulkadir Imre ^a, Murat Songu ^a, Akif Islek ^c, Ibrahim Aladag ^a e Ismail Semih Oncel ^a

^a Katip Celebi University School of Medicine, Department of Otolaryngology Head and Neck Surgery, Izmir, Turquia

^b Katip Celebi University School of Medicine, Department of Nuclear Medicine, Izmir, Turquia

^c Mardin Nusaybin State Hospital, Mardin, Turquia

Recebido em 20 de setembro de 2019; aceito em 28 de outubro de 2019

PALAVRAS-CHAVE

Câncer de cabeça e pescoço;
PET/TC com ^{18}F -FDG;
Prognóstico;
Parâmetros metabólicos

Resumo

Introdução: Os parâmetros da tomografia por emissão de pósitrons/tomografia computadorizada com ^{18}F -fluordesoxiglicose, como os máximos valores de captação padronizados, o volume metabólico tumoral padrão e a glicólise total da lesão são importantes biomarcadores prognósticos de câncer.

Objetivo: Investigar o valor prognóstico desses parâmetros em pacientes com câncer de cabeça e pescoço.

Método: Fizemos um estudo retrospectivo que incluiu 47 pacientes com câncer de cabeça e pescoço e que foram submetidos à tomografia por emissão de pósitrons/tomografia computadorizada com ^{18}F -fluordesoxiglicose antes do tratamento. Volume metabólico tumoral, glicólise total da lesão e valores de captação padronizados foram aferidos em cada paciente. O valor prognóstico de parâmetros quantitativos da tomografia por emissão de pósitrons/tomografia computadorizada com ^{18}F -fluordesoxiglicose e das variáveis clínico-patológicas sobre a sobrevida livre de doença e a sobrevida geral foi analisado.

Resultados: A média (intervalo) de volume metabólico tumoral e glicólise total da lesão e valores de captação padronizados foram 7,63 cm³ (0,6-34,3), 68,9 g (2,58-524,5) e 13,89 g/mL (4,89-33,03), respectivamente. Metástase nos nódulos linfáticos e diferenciação tumoral foram variáveis significativas de sobrevida livre de doença e sobrevida geral; contudo, nenhum parâmetro da tomografia por emissão de pósitrons/tomografia computadorizada com ^{18}F -fluordesoxiglicose estava associado a sobrevida livre de doença e sobrevida geral.

DOI se refere ao artigo: <https://doi.org/10.1016/j.bjorl.2019.10.014>

[☆] Como citar este artigo: Aslan H, Cekin G, Pinar E, Yazir M, Imre A, Songu M, et al. Prognostic value of ^{18}F -FDG PET/CT parameters and histopathologic variables in head and neck cancer. Braz J Otorhinolaryngol. 2021;87:452–6.

* Autor para correspondência.

E-mail: drhaleaslan@gmail.com (H. Aslan).

A revisão por pares é da responsabilidade da Associação Brasileira de Otorrinolaringologia e Cirurgia Cérvico-Facial.

Conclusão: As quantidades dos parâmetros da tomografia por emissão de pósitrons pré-tratamento não previram a sobrevida em câncer de cabeça e pescoço.

© 2019 Associação Brasileira de Otorrinolaringologia e Cirurgia Cérvico-Facial. Publicado por Elsevier Editora Ltda. Este é um artigo Open Access sob uma licença CC BY (<http://creativecommons.org/licenses/by/4.0/>).

Introdução

Os carcinomas de cabeça e pescoço são uma importante causa de mortalidade em humanos. São entidades clinicamente heterogêneas que apresentam disparidades no curso natural ou no comportamento clínico, dependendo da localização do tumor e de variáveis histopatológicas, como tamanho do tumor, estágio, metástase nos nódulos linfáticos, margem cirúrgica e invasão linfovascular.^{1,2} Contudo, apesar da avaliação cuidadosa desses fatores, não é possível prever de forma confiável o resultado do tratamento em pacientes.

A tomografia por emissão de pósitrons/tomografia computadorizada (PET/TC) com ¹⁸F-fluordesoxiglicose (¹⁸F-FDG) tem como base o metabolismo da glicose do tumor e serve como marcador da atividade metabólica tumoral em termos de viabilidade e proliferação de células. Ela foi aplicada com sucesso no estadiamento pré-tratamento, na avaliação de resposta ao tratamento e no acompanhamento pós-tratamento. Ela é superior à tomografia computadorizada e ao diagnóstico por imagem de ressonância magnética na detecção de carcinomas de metástase primária desconhecida, de nódulos linfáticos cervicais ou metástase a distância.^{3,4}

Recentemente, o volume metabólico tumoral (MTV) e a glicólise total da lesão (TLG) com ¹⁸F-FDG, combinados com o volume tumoral e a atividade metabólica de todo o tumor, foram apresentados como biomarcadores prognósticos em diversas lesões malignas sólidas; contudo, seus valores prognósticos não foram bem estabelecidos.^{5,6} O valor do MTV já havia sido identificado em pacientes com carcinoma de células escamosas de cabeça e pescoço (HNSCC) que receberam radioterapia.⁷ Porém, a pergunta específica de qual é o melhor parâmetro para prever o resultado continua sem solução.

Fizemos este estudo retrospectivo para determinar o retorno de parâmetros quantitativos da PET/TC com ¹⁸F-FDG pré-tratamento e variáveis histopatológicas na previsão de sobrevida global (SG), sobrevida livre de doença (SLD) e metástase nos nódulos linfáticos.

Método

Este estudo retrospectivo foi aprovado pelo conselho de revisão institucional (19-12-2018/423).

Pacientes

A população deste estudo retrospectivo consistiu em pacientes com carcinoma de células escamosas de cabeça e pescoço em estágio avançado, que envolvia a orofaringe, a hipofaringe, a cavidade oral e a laringe e que foram submetidos a PET/TC com ¹⁸F-FDG para estadiamento inicial entre

janeiro de 2015 e junho de 2016. Os critérios de exclusão foram histologia de carcinoma de células não escamosas, tratamento anterior, evidência de metástase a distância. Os cânceres originados na glândula salivar, tireoide e seios paranasais também foram excluídos. Foram incluídos neste estudo 47 pacientes. Todos os pacientes foram submetidos à ressecção cirúrgica do tumor primário com dissecação do pescoço cervical seguida de radioterapia com ou sem quimioterapia concomitante. As indicações de tratamento adjuvante pós-operatório foram baseadas nas características histopatológicas pós-operatórias. Todos os pacientes foram monitorados por no mínimo dois anos.

PET/TC com ¹⁸F-FDG

Os pacientes com nível de glicose abaixo de 200 mg/dL jejuaram por 6 horas antes da infusão intravenosa de 0,1 mCi/kg de ¹⁸F-FDG. Foi feita PET/TC com a GE Discovery 710. Foi feita TC (50 mAs, 120 kV, 3,75 mm de espessura da seção) sem administração de contraste intravenoso. Foi feito um PET imediatamente após a TC e foram digitalizadas imagens de todo o corpo, desde a base do crânio até a parte superior da coxa em uma média de 7-8 posições (2 minutos por posição).

Análise de imagem

A região volumétrica de interesse foi posicionada sobre áreas de captação anormal de ¹⁸F-FDG. Os valores de captação padronizados (SUV_{max} e SUV_{mean}), do volume metabólico tumoral (MTV) e a glicólise total da lesão (TLG) do tumor primário e os nódulos linfáticos do pescoço foram avaliados para cada paciente. Foi usado um limite de 42% da intensidade máxima do sinal para delinear o MTV. A TLG foi calculada como o produto da média da lesão, da captação padronizada e do MTV. A captação de FDG foi definida de forma positiva qualitativamente quando uma captação focal de FDG foi maior do que a biodistribuição normal da atividade secundária de FDG. Após correlacionar os achados anormais de TC, o aumento da captação focal de FDG foi aceito como doença. Quando os nódulos linfáticos positivos foram avaliados, seu tamanho e sua atividade metabólica foram descritos. Na presença de mais de um nódulo linfático, os nódulos linfáticos anatomicamente maiores e mais ativos foram descritos.

Análise estatística

Toda a análise estatística foi feita com o *software* SPSS, versão 15.0 (SPSS Inc., Chicago, IL, EUA) para Windows. A análise univariada foi usada para identificar fatores clínicos e parâmetros de diagnóstico por imagem preditivos de sobrevida livre de doenças (SLD) e sobrevida geral (SG) ao

Tabela 1 Análise dos parâmetros de PET/TC e parâmetros clínico-patológicos com relação a SLD e SG

Variáveis	SLD de 3 anos (%)	valor de p	SG de 3 anos (%)	valor de p
Linfonodo lateral		0,051		0,044
Metástase	68		56	
Reativo	82		78	
TNM		0,0473		0,291
Estágio 1-2	92		92	
Estágio 3-4	79		71	
Diferenciação		00,5		0,012
Indiferenciação	95		88	
Pouca diferenciação	83		82	
Muita diferenciação	67		47	
Tamanho do tumor		0,769		0,477
0-2 cm	80		100	
2-4 cm	82		73	
Até 4 cm	90		80	
Invasão PN-PV		0,187		0,480
PN ou PV (+)	44		86	
PN ou PV (-)	91		73	
SUV _{max}		0,507		0,222
≥ Nível médio	84		80	
≤ Nível médio	84		71	
TLG		0,560		0,168
≥ Nível médio	81		61	
≤ Nível médio	86		94	
MTV		0,380		0,264
≥ Nível médio	75		51	
≤ Nível médio	78		84	

Avaliação feita por meio do teste exato de Fisher bilateral ou teste χ^2
 PN, Invasão Perineural; PV, Invasão Perivascular.

usar a fórmula $\times 2$ ou o teste exato de Fisher. Determinamos os valores de corte de vários parâmetros de captação de FDG (SUV_{max}, MTV, TLG). As curvas de sobrevida livre de doenças (SLD) e sobrevida geral (SG) foram calculadas com o método Kaplan-Meier. O teste *log-rank* foi usado para comparar as taxas de sobrevida segundo os parâmetros de diagnóstico por imagem. Na análise univariada, todos os pacientes foram separados em dois grupos com base no SUV_{max}, no MTV e na TLG. As relações entre os dois grupos de cada parâmetro de captação de FDG com sobrevida e metástase nos nódulos foram comparadas com o teste de χ^2 . O valor de *p* inferior a 0,05 foi considerado significativo.

Resultados

Características dos pacientes

Foram incluídos neste estudo 47 pacientes. O grupo do estudo foi composto de 40 homens e sete mulheres com idade média de 63 anos (variação 43-89). Todos os pacientes incluídos neste estudo foram diagnosticados com HNSCC, inclusive 16 com tumores em estágio IV, 15 com estágio III e 16 com estágio II de acordo com o sistema de estadiamento tumor, nódulo e metástase (TNM). A laringe foi o local mais comum de tumor primário, observado em 31 pacientes (65,9%). A indiferenciação foi observada em 20 pacientes (42,5%). A progressão do tumor foi identificada em oito pacientes (17%): tumor localizado em dois (4%) pacientes, tumor em uma região em três pacientes e em locais

distantes em três pacientes durante o acompanhamento; 39 pacientes sobreviveram sem a doença por 3 anos.

A média de MTV e TLG e SUV_{max} foi 7,63 cm³ (0,6-34) 68,9 g (2,58-524,5) e 13,89 g/mL (4,89-33,03), respectivamente. Não houve relação significativa entre os parâmetros da PET e a sobrevida. Somente a metástase nos nódulos linfáticos e a diferenciação do tumor foram significantes (tabela 1). Os valores de SUV_{max}, MTV e TLG não foram significantes em pacientes com metástase nos nódulos linfáticos. O estadiamento segundo o sistema TNM e a invasão perineural ou perivascular foram significativamente associados à metástase nos nódulos linfáticos (tabela 2). A partir da análise da curva ROC, os valores de corte de SUV_{max}, MTV e TLG em pacientes com relação de sobrevida são apresentados na figura 1.

Discussão

A PET/TC com FDG, que presta informações anatômicas e funcionais ao mesmo tempo, é útil na detecção das metástases de tumores primários, tumor primário síncrono, planejamento de radioterapia (RT), avaliação da resposta ao tratamento e vigilância da recidiva do tumor e de metástases após o tratamento.¹ O diagnóstico funcional por imagem da PET/TC com FDG pode prestar informações metabólicas sobre tecidos malignos e possibilitar a identificação da carga tumoral com mais precisão. Diversos parâmetros da PET com F-FDG foram investigados em tumores sólidos. O MTV,

Tabela 2 Relação entre parâmetros da PET e parâmetros histopatológicos e metástases em nódulos linfáticos

Variáveis	Metástase no nódulo linfático lateral		valor de p
	Positivo	Negativo	
TNM			0,005
Estágio 1-2	3	10	
Estágio 3-4	16	10	
Diferenciação			0,658
Indiferenciação	10	7	
Pouca diferenciação	5	7	
Muita diferenciação	4	6	
Estágio de pT			0,0585
T1	1	2	
T2	11	14	
T3-T4	7	4	
Invasão PN-PV			0,003
PN ou PV (+)	8	2	
PN ou PV (-)	7	22	
SUV _{max}			0,307
≥ Nível médio	11	11	
< Nível médio	8	9	
TLG			0,721
≥ Nível médio	13	9	
< Nível médio	6	11	
MTV			0,759
≥ Nível médio	12	10	
< Nível médio	7	10	

Avaliação feita por meio do teste exato de Fisher bilateral ou teste χ^2
 PN, Invasão Perineural; PV, Invasão Perivascular.

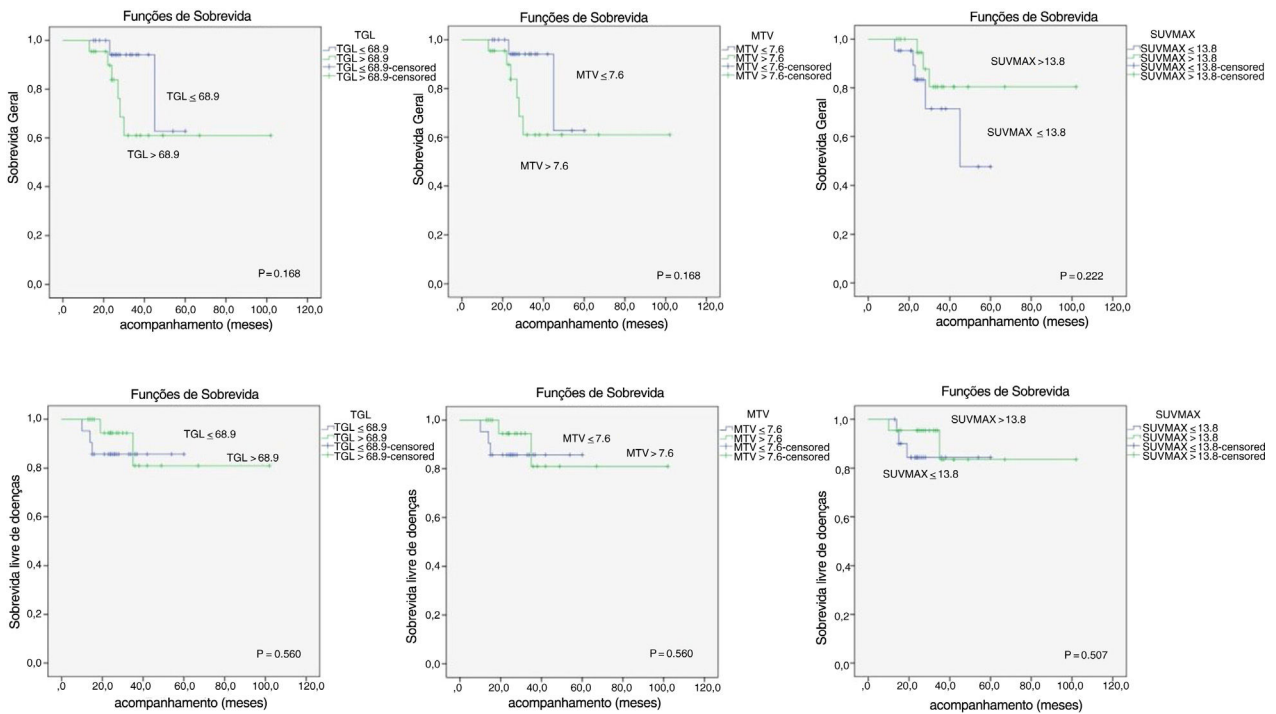


Figura 1 Análise da pesquisa de parâmetros metabólicos da PET/TC com ¹⁸F-FDG.

medida do volume do tumor que exibe a captação de F-FDG e quantifica a carga tumoral geral, é uma variável preditora de resultados mais precisa do que o SUV_{max} . A TLG foi desenvolvida para aferir a atividade metabólica em uma lesão tumoral.⁸⁻¹⁰ Portanto, os parâmetros com base em volume, como o MTV e a TLG, podem refletir a carga metabólica do tumor ativo de forma mais precisa que o SUV_{max} .

Muitos estudos mostraram que os valores elevados de MTV, TLG e SUV_{max} estão associados a um prognóstico pior.^{7,11,12} O SUV_{max} pré-tratamento foi usado para avaliar a agressividade da doença, a resposta ao tratamento, a detecção precoce de recidiva e o resultado; contudo, estudos anteriores e este mostraram que valores elevados de MTV, TLG e SUV_{max} não estavam significativamente associados à metástase nos nódulos linfáticos e à sobrevida.^{13,14} O risco de metástase nos nódulos linfáticos e os valores reduzidos de SG e SLD não foram mais altos em pacientes com valores elevados de MTV, TLG e SUV_{max} . A captação elevada de FDG estava correlacionada com estágios avançados de tumores primários (pT) e tumores nos nódulos linfáticos (pN). Contudo, o SUV_{max} do tumor primário, inclusive metástase nos nódulos linfáticos, não foi confirmado como fator clínico preditivo significativo do desfecho em pacientes com HNSCC. Neste estudo, valores mais baixos de SUV_{max} não demonstraram taxas mais elevadas de SG e SLD com relevância estatística.

O estadiamento segundo o sistema TNM e os parâmetros histopatológicas são fatores prognósticos importantes de HNSCC.¹ O estadiamento patológico de tumores (T) e nódulos linfáticos (N) foi um fator preditivo significativo do resultado clínico do estudo de Le Tourneau et al.¹⁵ Pelo contrário, outros estudos apresentaram resultados diferentes e os estágios de pT e pN não previram o resultado do tratamento e a sobrevida.^{16,17} Neste estudo, o estágio e a invasão perineural e perivascular foram associados de forma significativa a metástases nos nódulos linfáticos. Somente as metástases em nódulos linfáticos e a diferenciação tumoral foram associadas à redução de SG e DFS.⁷

Nosso estudo apresentou várias limitações, inclusive seu modelo retrospectivo, o baixo número de pacientes e a ausência de 5 anos de SG e SLD. Os cânceres de cabeça e pescoço mostram uma disparidade no curso natural ou no comportamento clínico, depende da localização primária e das propriedades histopatológicas.

Conclusão

Os valores de MTV, TLG e SUV_{max} pré-tratamento não previram um mau prognóstico em nosso estudo. Somente a diferenciação tumoral e as metástases em nódulos linfáticos foram associadas à baixa sobrevida. A invasão perineural e perivascular e o estadiamento segundo o sistema TNM foram preditores das metástases em nódulos linfáticos. São necessários estudos prospectivos adicionais com alto número de pacientes para validar os preditores prognósticos desses biomarcadores funcionais derivados da PET/TC.

Conflitos de interesse

Os autores declaram não haver conflitos de interesse.

Referências

- Allal AS, Dulguerov P, Allaoua M, Haeggeli CA, El-Ghazi el A, Lehmann W, et al. Standardized uptake value of 2-[(18)F] fluoro-2-deoxy-D-glucose in predicting outcome in head and neck carcinomas treated by radiotherapy with or without chemotherapy. *J Clin Oncol.* 2002;20:1398-404.
- Park GC, Kim JS, Roh JL, Choi SH, Nam SY, Kim SY. Prognostic value of metabolic tumor volume measured by ¹⁸F-FDG PET/CT in advanced-stage squamous cell carcinoma of the larynx and hypopharynx. *Ann Oncol.* 2013;24:208-14.
- Minn H, Clavo AC, Grénman R, Wahl RL. In vitro comparison of cell proliferation kinetics and uptake of tritiated fluorodeoxyglucose and L-methionine in squamous cell carcinoma of the head and neck. *J Nucl Med.* 1995;36:252-8.
- Ranstetter BF, Blodgett TM, Zimmer LA, Snyderman CH, Johnson JT, Raman S, et al. Head and neck malignancy: is PET/CT more accurate than PET or CT alone? *Radiology.* 2005;235:580-6.
- Cho JK, Ow TJ, Lee AY, Smith RV, Schlecht NF, Schiff BA, et al. Preoperative 18F-FDG-PET/CT vs. contrast enhanced CT to identify regional nodal metastasis among patients with head and neck squamous cell carcinoma. *Otolaryngol Head Neck Surg.* 2017;157(3):439-47.
- Ak K, Cheon GJ, Nam HY, Kim SJ, Kang KW, Chung JK, et al. Prognostic value of metabolic tumor volume and total lesion glycolysis in head and neck cancer: A systematic review and meta-analysis. *J Nucl Med.* 2014;55:884-90.
- Seol YM, Kwon BR, Song MK, Choi YJ, Shin HJ, Chung JS, et al. Measurement of tumor volume by PET to evaluate prognosis in patients with head and neck cancer treated by chemo-radiation therapy. *Acta Oncol.* 2010;49:201-8.
- Kim BH, Kim SJ, Kim K, Kim H, Kim SJ, Kim WJ, et al. High metabolic tumor volume and total lesion glycolysis are associated with lateral lymph node metastasis in patients with incidentally detected thyroid carcinoma. *Ann Nucl Med.* 2015;29:721-9.
- Suzuki H, Tamaki T, Nishio M, Nakata Y, Hanai N, Nishikawa D, et al. Total lesion glycolysis on FDG PET/CT before salvage surgery predicts survival in laryngeal or pharyngeal cancer. *Oncotarget.* 2018;9:19115-22.
- Chen HH, Chiu NT, Su WC, Guo HR, Lee BF. Prognostic value of whole-body total lesion glycolysis at pretreatment FDG PET/CT in non-small cell lung cancer. *Radiology.* 2012;264:559-66.
- Machtay M, Natwa M, Andre J, Hyslop T, Anne PR, Lavarino J, et al. Pretreatment FDG-PET standardized uptake value as a prognostic factor for outcome in head and neck cancer. *Head Neck.* 2009;31:195-201.
- Ryu IS, Kim JS, Roh JL, Lee JH, Cho KJ, Choi SH, et al. Prognostic value of preoperative metabolic tumor volume and total lesion glycolysis measured by 18F-FDG PET/CT in salivary gland carcinomas. *J Nucl Med.* 2013;54:1032-8.
- Dibble EH, Alvarez AC, Truong MT, Mercier G, Cook EF, Subramaniam RM. 18F-FDG metabolic tumor volume and total glycolytic activity of oral cavity and oropharyngeal squamous cell cancer adding value to clinical staging. *J Nucl Med.* 2012;53:709-15.
- Abd El-Hafez YG1, Moustafa HM, Khalil HF, Liao CT, Yen TC. Total lesion glycolysis: a possible new prognostic parameter in oral cavity squamous cell carcinoma. *Oral Oncol.* 2013;49:261-8.
- Le Tourneau C, Jung GM, Borel C, Bronner G, Flesch H, Velten M. Prognostic factors of survival in head and neck cancer patients treated with surgery and postoperative radiation therapy. *Acta Otolaryngol.* 2008;128:706-12.
- Langendijk JA, de Jong MA, Leemans CR, de Bree R, Smeele LE, Doornaert P, et al. Postoperative radiotherapy in squamous cell carcinoma of the oral cavity: the importance of the overall treatment time. *Int J Radiat Oncol Biol Phys.* 2003;57:693-700.
- Suwinski R, Sowa A, Rutkowski T, Wydmanski J, Tarnawski R, Maciejewski B. Time factor in postoperative radiotherapy: a multivariate locoregional control analysis in 868 patients. *Int J Radiat Oncol Biol Phys.* 2003;56:399-412.