



ARTIGO ORIGINAL

Pressão sistólica da artéria pulmonar e a relação E/e' diminuem após septoplastia em pacientes com desvio do septo nasal isolado de grau 2 e 3[☆]

Deniz Avcı ^{ID} ^{a,*}, Ayşegül Hartoka Sevinç ^{ID} ^b e Sabri Güler ^{ID} ^a

^a Nevsehir State Hospital, Department of Otorhinolaryngology, Nevsehir, Turquia

^b Nevsehir State Hospital, Department of Cardiology, Nevsehir, Turquia

Recebido em 29 de julho de 2020; aceito em 16 de outubro de 2020

PALAVRAS-CHAVE

Ecocardiografia 2D;
Desvio do septo nasal;
Septoplastia;
Pressão sistólica da artéria pulmonar

Resumo

Introdução: O desvio do septal nasal pode ter uma ampla gama de manifestações, inclusive obstrução nasal, cefaleia, aumento da secreção, crostas, dano à mucosa e perda do paladar e do olfato. O aumento excessivo da resistência respiratória, como visto no desvio do septal nasal, resulta em ventilação pulmonar reduzida, leva a hipóxia, hipercapnia e vasoconstrição pulmonar. As deformidades da cavidade nasal podem estar associadas a doenças importantes do aparelho respiratório e circulatório.

Objetivo: Investigar os efeitos cardiovasculares da septoplastia, comparar os achados pré- e pós-operatórios da ecocardiografia transtorácica de pacientes com desvio do septal nasal submetidos à septoplastia.

Método: O estudo prospectivo incluiu 35 pacientes com desvio do septal nasal moderado e grave (média de idade, $23,91 \pm 7,01$) submetidos à septoplastia. A versão em turco do questionário *Nasal Obstruction Symptom Evaluation* (NOSE) foi administrada a cada participante no pré e pós-operatório para avaliar suas opiniões sobre a gravidade do desvio do septal nasal, o efeito da obstrução nasal e a eficácia dos resultados cirúrgicos. Um exame abrangente da ecocardiografia transtorácica foi feito no pré-operatório e após três meses de pós-operatório em cada paciente e os resultados foram comparados entre os pacientes.

Resultados: O escore médio do NOSE pré-operatório foi de $17,34 \pm 1,62$ e o escore pós-operatório médio foi de $2,62 \pm 1,68$ ($p=0,00$). O valor médio da pressão sistólica arterial pulmonar pré-operatória foi de $22,34 \pm 4,31$ mmHg e o valor pós-operatório foi de $18,90 \pm 3,77$ mmHg ($p=0,00$). A relação E/e' média foi de $5,33 \pm 1,00$ no pré-operatório e $5,01 \pm 0,90$ no pós-operatório ($p=0,01$). Os escores NOSE, os valores de pressão sistólica arterial pulmonar e as relações E/e' diminuíram significativamente após a septoplastia ($p < 0,05$ para todos), enquanto nenhuma diferença significativa foi encontrada para os outros parâmetros da ecocardiografia transtorácica ($p > 0,05$).

DOI se refere ao artigo: <https://doi.org/10.1016/j.bjorl.2020.10.006>

[☆] Como citar este artigo: Avcı D, Hartoka Sevinç A, Güler S. The systolic pulmonary artery pressure and the E/e' ratio decrease after septoplasty in patients with grade 2 and 3 pure nasal septal deviation. Braz J Otorhinolaryngol. 2021;87:497-504.

* Autor para correspondência.

E-mail: deniz.avci@hotmail.com (D. Avcı).

A revisão por pares é da responsabilidade da Associação Brasileira de Otorrinolaringologia e Cirurgia Cérvico-Facial.

Conclusão: A diminuição dos escores NOSE após a septoplastia indicou que os níveis de satisfação dos pacientes aumentaram. A obstrução das vias aéreas superiores secundária ao desvio do septo nasal pode ser um fator de risco cardiovascular e pode afetar as medidas da ecocardiografia transtorácica. Além disso, a diminuição significativa no valor de pressão sistólica arterial pulmonar e na relação E/e' após a septoplastia indicou que os achados ecocardiográficos negativos podem ser evitados por essa cirurgia.

© 2020 Associação Brasileira de Otorrinolaringologia e Cirurgia Cérvico-Facial. Publicado por Elsevier Editora Ltda. Este é um artigo Open Access sob uma licença CC BY (<http://creativecommons.org/licenses/by/4.0/>).

Introdução

O septo nasal separa a cavidade nasal em duas metades simétricas. O desvio do septo nasal (DSN) resulta de deformidades congênitas ou traumáticas, inclusive luxação, desvio e curvatura da cartilagem e/ou osso que forma o teto da cavidade do nariz.¹ O DSN tem uma incidência relatada de 14,1%–90,4%.² A gravidade e a direção do trauma determinam o tamanho e a forma de um septo nasal desviado. O DSN pode levar a uma ampla gama de manifestações, inclusive obstrução nasal, cefaleia, aumento da secreção da mucosa, formação de crostas, dano à mucosa e perda do paladar e do olfato.³ A septoplastia é uma cirurgia comumente usada na prática otorrinolaringológica para o tratamento de DSN, que é uma das principais causas de obstrução do trato respiratório superior.⁴

O nariz constitui aproximadamente metade da resistência respiratória total ao fluxo de ar.⁵ O aumento excessivo da resistência respiratória, como observado no DSN, resulta em ventilação pulmonar reduzida, leva a hipóxia, hiper-capnia, vasoconstrição pulmonar e aumento da pressão intratorácica. Todos esses fatores têm o potencial de afetar a ativação simpática e parassimpática e a resposta autonômica cardiovascular e, assim, aumentar a pressão da artéria pulmonar, causar cor pulmonale, edema pulmonar, hipertrofia ventricular, cardiomegalia, arritmia cardíaca e, em última instância, insuficiência cardíaca. Apesar da falta de evidências suficientes sobre seus mecanismos, as complicações cardiovasculares associadas ao DSN geralmente são causadas por hipóxia e hiper-carbia.^{6–8}

Estudos que investigaram outras causas de obstrução do trato respiratório superior, como hipertrofia adenotonsilar, pólipos nasais, síndrome da apneia obstrutiva do sono (SAOS) e bócio retroesternal, e os efeitos do DSN no sistema cardiopulmonar revelaram que o alívio cirúrgico da obstrução do trato respiratório superior levou à melhoria na função do ventrículo direito (VD) e redução significativa na pressão da artéria pulmonar.^{6,9–14}

Os resultados da septoplastia podem ser avaliados objetiva e subjetivamente. Assim, métodos confiáveis são necessários na prática otorrinolaringológica para demonstrar a precisão das indicações de cirurgia septal. Entretanto, o uso de métodos objetivos para esse propósito é controverso e não há consenso sobre uma ferramenta de avaliação objetiva para o DSN.^{15,16} Por essas razões, no presente estudo, a versão em turco do questionário NOSE foi aplicada a cada paciente no pré-operatório e aos três meses de

pós-operatório. O questionário NOSE é composto por cinco itens: 1) congestão ou entupimento nasal; 2) bloqueio ou obstrução nasal; 3) dificuldade de respirar pelo nariz; 4) dificuldade para dormir; 5) incapacidade de obter ar suficiente pelo nariz durante exercícios ou esforços físicos. Cada item é pontuado com uma escala Likert de 5 pontos com variação de 0 a 4 (0: nenhum problema; 1: muito leve; 2: moderado; 3: bastante ruim; e 4: grave). O escore bruto varia de 0 (sem obstrução nasal) a 20 (a obstrução nasal mais grave possível). Os escores brutos são somados, de modo que escores mais altos indicam obstrução nasal mais grave.¹⁷

Que seja de nosso conhecimento, não existe um estudo abrangente que investigue especificamente os efeitos cardiovasculares da septoplastia em pacientes com DSN isolado. Assim, partimos da hipótese de que as deformidades da cavidade nasal poderiam estar associadas às principais doenças dos aparelhos respiratório e circulatório. O presente estudo teve como objetivo fazer uma extensa avaliação dos efeitos cardiovasculares da septoplastia através da ecocardiografia transtorácica (ETT). Além disso, o estudo teve como objetivo avaliar vários parâmetros cardiovasculares, particularmente a pressão arterial pulmonar sistólica (PAPs) e a relação E/e' (razão entre a velocidade de pico do fluxo transmitral diastólico inicial e a velocidade de pico do movimento diastólico do anel mitral inicial, como determinado por Doppler de onda pulsada), através de uma abordagem holística e para avaliar o sucesso da septoplastia na ETT.

Método

Este estudo prospectivo incluiu 35 pacientes que apresentavam obstrução nasal por pelo menos seis meses decorrentes de DSN, submetidos à cirurgia de septoplastia em nossa clínica, entre setembro de 2019 e março de 2020.

O estudo foi aprovado pelo comitê de ética local (data de aprovação: 21 de agosto de 2019; n° 2019.14.108). O protocolo do estudo foi conduzido de acordo com a Declaração de Helsinque e os padrões éticos e o consentimento informado por escrito foram fornecidos a cada paciente antes do início da pesquisa.

A história clínica foi obtida de cada participante. Posteriormente, um extenso exame otorrinolaringológico foi feito por um otorrinolaringologista experiente e um extenso exame cardíaco foi feito por um cardiologista experiente em cada paciente. O diagnóstico e os tipos de DSN, assim como a determinação das indicações cirúrgicas, foram feitos

através de rinoscopia anterior, endoscopia nasal e tomografia computadorizada de seios paranasais (TCSP).

Os tipos de DSN foram classificados com base na classificação proposta por Dreher et al.:¹⁸ grau I - desvio leve (desvio menor que a metade da distância total do septo da linha média à parede lateral), grau II - desvio moderado (desvio maior do que a metade da distância total do septo da linha média à parede lateral, mas sem tocá-lo), grau III - desvio grave (desvio tocando a parede lateral).

Pacientes que apresentavam desvios de septo grau II e III (ou seja, maiores do que a metade da distância total), com exame otorrinolaringológico e cardíaco normal, bem como um índice de massa corporal normal, frequência cardíaca normal, saturação periférica de oxigênio (SpO₂) normal, pressão arterial diastólica e sistólica normal, pacientes com escore NOSE maior do que 15 e nenhum outro problema de saúde além do DSN e entre 18 e 47 foram incluídos no estudo.

Exames endoscópicos orofaríngeos, nasofaríngeos e laríngeos foram feitos antes da cirurgia. Nesses exames, não foram determinados achados patológicos que pudessem levar à obstrução em termos de SAOS. Os pacientes não tinham obesidade. Além disso, os pacientes foram questionados se havia fadiga matinal, sonolência diurna, inquietação, falta de ar, sudorese e apneia durante o sono. Não foram identificados achados que indicasse SAOS nos pacientes. Portanto, não houve motivos para exame de polissonografia.

Para avaliar o sucesso da septoplastia, a versão em turco do questionário *Nasal Obstruction Symptom Evaluation* (NOSE) foi administrada a cada participante no pré e pós-operatório para avaliar sua opinião sobre a gravidade do DSN, o efeito da obstrução nasal e a eficácia dos resultados cirúrgicos.¹⁷ Pacientes com escore NOSE de 15 a 20 foram incluídos no estudo. Antes da cirurgia, um exame de rotina que incluiu exames de sangue, radiografia de tórax e eletrocardiograma foi feito em cada paciente.

Os critérios de exclusão foram os seguintes: doença pulmonar crônica, idade inferior a 18 e superior a 50 anos, doenças cardíacas, distúrbios laríngeos, obesidade mórbida, SAOS, tabagismo e etilismo, cirurgia nasal anterior, hipertrofia tonsilar grau 3 ou 4 de acordo com a escala de Brodsky, histórico de uso de medicamentos intranasais e obstrução nasal causada por outros fatores.

Um exame abrangente por ETT foi feito no pré-operatório e aos três meses do pós-operatório no departamento de cardiologia e os resultados foram registrados para cada paciente.

Cirurgia de septoplastia e pós-operatório

Todos os processos operatórios foram feitos por dois cirurgiões, com a mesma técnica para todos os pacientes de nossa clínica. A cirurgia foi feita com a técnica convencional fechada sob anestesia geral. Após a colocação de campo cirúrgico estéril, lidocaína 1%-2% com epinefrina 1/100000 foi injetada no plano subpericondral ao longo do septo com um injetor de ponta dental. Posteriormente, foi feita uma incisão de Killian na lateral do desvio. Os retalhos mucopericondral e mucoperiosteal foram descolados e, então, o segmento desviado foi separado das estruturas adjacentes por condrotomia posterior e inferior e, em seguida, o

septo foi fixado na linha média da coluna nasal. A estrutura da haste em L foi preservada, deixou-se uma porção remanescente adequada (1 cm) nas cartilagens septais superior e anterior. O suporte ósseo também foi preservado. A mucosa septal foi suturada com fio de Vicryl 3/0. Após o controle do sangramento, a patência de ambas as passagens nasais foi controlada endoscopicamente em cada paciente. Um *split* septal de silicone foi inserido em ambas as cavidades nasais para prevenir sangramento e hematoma septal. O processo foi concluído sem complicações. O processo médio da cirurgia variou entre 20 e 30 minutos. Amoxicilina/ácido clavulânico, analgésicos, creme nasal e lavagem nasal foram recomendados aos pacientes. Todos os pacientes receberam alta 24 horas após a cirurgia. Os silicões septais foram removidos e cavidades nasais foram limpas no dia 6 do pós-operatório. Os pacientes foram submetidos a consulta de controle na 2ª semana e após um e 3 meses. Nenhum corticoide ou descongestionante intranasal foi usado no pós-operatório. No período pós-operatório, a abertura completa da passagem nasal foi avaliada por outro otorrinolaringologista para averiguação do sucesso ou não da cirurgia e nenhum DSN residual (ou seja, DSN não corrigido) foi detectado.

Exame e avaliação por ecocardiografia transtorácica

Imagens ecocardiográficas em modo M e bidimensional (2D) e imagens Doppler espectrais e coloridas foram obtidas com o equipamento GE VIVID S60 Ultrasound System (General Electric, Chicago, Illinois, EUA) com uma sonda de 3,5 MHz. De acordo com as Diretrizes e Padrões da *American Society of Echocardiography*, as incidências paraesternais no eixo longo e no eixo curto e as incidências apicais de 2 e 4 câmaras foram avaliadas com o paciente em decúbito lateral esquerdo.¹⁹ A partir da incidência apical de 4 câmaras, as velocidades do Doppler transmitral de onda pulsada foram registradas com o volume da amostra colocado no do orifício da válvula próximo às extremidades dos folhetos e analisando três ciclos consecutivos. O diâmetro do átrio esquerdo (DAE), raiz da aorta (Ao), diâmetro da aorta ascendente (DAoAsc), diâmetro do átrio direito (DAD), diâmetro do VD (DVD), diâmetro da artéria pulmonar (DAP), trato de saída do VD (RVOT), PAPs, espessura do septo interventricular no fim da sístole (ESIVs), espessura do septo interventricular no fim da diástole (ESIVd), fração de ejeção (FE), volume sistólico (VS), dimensão interna do ventrículo esquerdo no fim da sístole (DIVEs), dimensão interna do ventrículo esquerdo no fim da diástole (DIVEd), encurtamento fracionário (EF), espessura da parede posterior do ventrículo esquerdo no fim da sístole (EPPVEs), espessura da parede posterior do ventrículo esquerdo no fim da diástole (EPPVEd), velocidade de pico do fluxo transmitral diastólico inicial (E), velocidade de pico do movimento diastólico do anel mitral inicial, como determinado por Doppler de onda pulsada (e'), velocidade pulmonar máxima (VPmax), velocidade aórtica máxima (VAmáx) e a relação E/e' foram medidos e, em seguida, registrados.

A PAPs foi calculada a partir do pico da velocidade de regurgitação tricúspide no Doppler de onda contínua. Todos os processos da ETT foram feitos no pré-operatório e aos três meses de pós-operatório pelo mesmo cardiologista

Tabela 1 Dados demográficos de pacientes com desvio de septo nasal

Variáveis	Média ± DP
Idade, anos	23,91 ± 7,01
Sexo masculino, n (%)	16 (45,7)
Sexo feminino, n (%)	19 (54,3)
Índice de massa corpórea, kg/m ²	
Pré-operatório	22,08 ± 2,10
Pós-operatório	22,09 ± 2,10
<i>p</i>	0,95

DP, desvio-padrão.

experiente que desconhecia as características clínicas e cirúrgicas dos pacientes, com o mesmo aparelho de ultrassonografia.

Análise estatística

Os dados descritivos foram expressos como média ± desvio-padrão. As variáveis categóricas foram comparadas com o teste qui-quadrado. A distribuição normal das variáveis contínuas foi analisada com o teste de Shapiro-Wilk e Q-Q Plots. Então, as diferenças entre os achados da ETT no pré e pós-operatório foram comparadas. As variáveis com distribuição normal foram comparadas com o teste *t* para amostras pareadas e as variáveis com distribuição não normal foram comparadas com o teste dos postos sinalizados de Wilcoxon. Um valor de *p* < 0,05 foi considerado significativo.

Resultados

Os 35 pacientes compreendiam 16 (45,7%) homens e 19 (54,3%) mulheres com média de 23,91 ± 7,01 (variação, 18–47) anos. DSN unilateral estava presente em 31 (88,5%) e DSN bilateral (tipo S) em 4 (11,4%) pacientes. O tempo médio de obstrução nasal foi de 5,34 ± 3,24 anos. De acordo com a classificação de Dreher, 21 (60%) pacientes tinham DSN isolado de Grau II e 14 (40%) pacientes tinham Grau III. De acordo com a etiologia do DSN, 32 dos pacientes tinham etiologia congênita. Apenas 3 pacientes apresentavam DSN devido a trauma. Na TCSP pré-operatória, nenhuma outra condição clínica além do DSN foi detectada como causa da obstrução nasal. A [tabela 1](#) apresenta as características demográficas dos pacientes.

O exame nasal pós-operatório não revelou complicações como sangramento, perfuração septal, hematoma, infecção, DSN residual e sínquia.

A média do escore NOSE pré-operatório foi de 17,34 ± 1,62 e a média do escore pós-operatório foi 2,62 ± 1,68, com uma redução significativa observada nos escores NOSE no pós-operatório em comparação com os escores pré-operatórios (*p* = 0,00).

A média do valor da PAPs pré-operatória foi de 22,34 ± 4,31 mmHg e a média pós-operatória foi de 18,90 ± 3,77 mmHg (*p* = 0,00) ([fig. 1](#)). Em 32 de 35 pacientes, houve uma diminuição no valor de PAPs em comparação com o período pré-operatório. No pré-operatório, 10 (28,5%) pacientes apresentavam um valor de PAPs > 25 mmHg, que diminuiu para menos de 25 mmHg no pós-operatório

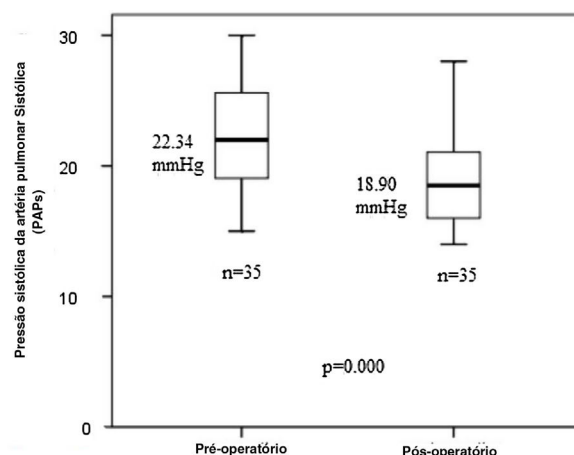


Figura 1 Distribuição dos valores da pressão arterial sistólica pulmonar (PAPs) pré e pós-operatória no gráfico de *box plot*. *Systolic Pulmonary Artery Pressure* (sPAP) = Pressão sistólica da artéria pulmonar sistólica (PAPs).

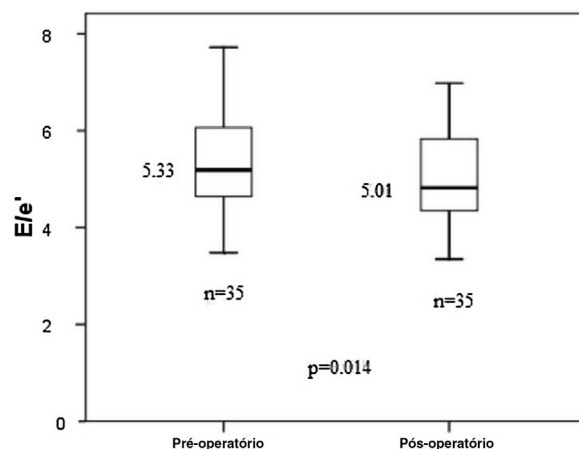


Figura 2 Distribuição dos valores de E/e' pré e pós-operatórios no gráfico de *box plot*.

em oito pacientes. Nos dois pacientes restantes, o valor diminuiu notavelmente no pós-operatório, embora tenha permanecido acima de 25 mmHg. Em apenas três pacientes, um aumento mínimo foi observado no valor da PAPs pós-operatória em comparação com seu valor pré-operatório. A média da relação E/e' foi de 5,33 ± 1,00 no pré-operatório e 5,01 ± 0,90 no pós-operatório (*p* = 0,01) ([fig. 2](#)). Os valores de PAPs e a relação E/e' diminuíram significativamente após a cirurgia, indicaram melhoria clínica em nossos pacientes. Por outro lado, embora os valores de DAE, DAoAsc, DAD, DVD, DAP, VSVD, FE, VS, DIVEs, DIVEd, EF, EPPVEs, EPPVEd, VPmax e VAmáx tenham diminuído após a cirurgia, nenhuma diferença significativa foi estabelecida em qualquer parâmetro (*p* > 0,05) ([tabela 2](#)).

Discussão

O fluxo de ar nasal é o principal critério para o sucesso da septoplastia. O septo nasal é o principal suporte do teto nasal e também desempenha um papel importante na regulação do fluxo.¹ O DSN é considerado a principal causa

Tabela 2 Comparação dos achados clínicos pré e pós-operatórios em pacientes com desvio de septo nasal (o teste *t* para amostras pareadas foi usado)

Parâmetros	Pré-operatório (n = 35) Média ± DP	Pós-operatório (n = 35) Média ± DP	p-valor
DAE, cm	3,16 ± 0,42	3,09 ± 0,47	0,11
Ao, cm	2,35 ± 0,25	2,40 ± 0,28	0,26
DAoAsc, cm	2,82 ± 0,37	2,76 ± 0,32	0,07
DAD, cm	3,13 ± 0,38	3,07 ± 0,36	0,10
DVD, cm	3,17 ± 0,35	3,12 ± 0,38	0,22
DAP, cm	1,94 ± 0,21	1,90 ± 0,16	0,15
VSVD, cm	2,21 ± 0,21	2,20 ± 0,23	0,91
ESIVs, cm	1,07 ± 0,15	1,08 ± 0,11	0,47
ESIVd, cm	0,78 ± 0,11	0,80 ± 0,11	0,22
FE, %	68,74 ± 4,10	68,40 ± 2,96	0,64
VS, mL	62,30 ± 10,72	60,77 ± 9,71	0,27
DIVEs, cm	2,66 ± 0,31	2,65 ± 0,30	0,75
DIVEd, cm	4,37 ± 0,39	4,35 ± 0,27	0,73
EF, %	40,39 ± 3,79	39,39 ± 3,21	0,10
EPPVEs, cm	1,06 ± 0,12	1,04 ± 0,12	0,51
EPPVEd, cm	0,79 ± 0,11	0,78 ± 0,11	0,66
VPmax, m/s	1,11 ± 0,17	1,09 ± 0,17	0,46
VAmáx, m/s	1,26 ± 0,18	1,24 ± 0,14	0,39
E/e'	5,33 ± 1,00	5,01 ± 0,90	0,01 ^a
PAPs, mm Hg	22,34 ± 4,31	18,90 ± 3,77	0,00 ^a
Escore NOSE	17,34 ± 1,62	2,62 ± 1,68	0,00 ^a

DP, desvio-padrão; DAE, diâmetro do átrio esquerdo; Ao, raiz da aorta; DAoAsc, diâmetro da aorta ascendente; DAD, diâmetro do átrio direito; DVD, diâmetro do ventrículo direito; DAP, diâmetro da artéria pulmonar; VSVD, via de saída do ventrículo direito; PAPs, pressão sistólica da artéria pulmonar; ESIVs, espessura do septo interventricular no fim da sístole; ESIVd, espessura do septo interventricular no fim da diástole; FE, Fração de ejeção; VS, volume sistólico; DIVEs, dimensão interna do ventrículo esquerdo no fim da sístole; DIVEd, dimensão interna do ventrículo esquerdo no fim da diástole; EF, encurtamento fracionário; EPPVEs, espessura da parede posterior do ventrículo esquerdo no fim da sístole; EPPVEd, espessura da parede posterior do ventrículo esquerdo no fim da diástole; E, velocidade de pico do fluxo transmitral diastólico inicial; e', velocidade de pico do movimento diastólico do anel mitral inicial, conforme determinado por Doppler de onda pulsada; VPmax, velocidade pulmonar máxima; VAmáx, velocidade aórtica máxima; NOSE, *Nasal Obstruction Symptom Evaluation*.

^a Estatisticamente significativa.

entre as várias condições clínicas associadas à obstrução nasal, inclusive concha bolhosa, hipertrofia de concha nasal inferior e polipose nasal.²⁰ A septoplastia é a base do tratamento cirúrgico do DSN.⁴ De acordo com nossa experiência clínica, essa técnica é aplicada na maior parte das vezes sob anestesia geral e proporciona um curto tempo de cicatrização e a maioria dos pacientes recebe alta 24h após o procedimento.

Estudos de septoplastia com curtos períodos de controle (6 semanas a 6 meses) revelaram que os sintomas foram aliviados em 45%-92% dos pacientes após a cirurgia.²¹ Em nosso estudo, como os pacientes mantiveram fluxo aéreo nasal adequado, os escores da escala NOSE melhoraram significativamente aos três meses de pós-operatório (redução de 84,9%), o que indica uma alta taxa de sucesso para a septoplastia. Acreditamos que a melhoria nos escores da escala NOSE aumentam com a melhoria na PAPs e na relação E/e'. Afirmamos que essa ideia aumenta a importância do nosso estudo.

A relação entre o DSN e as doenças e complicações cardiovasculares da obstrução das vias aéreas superiores (insuficiência cardíaca direita, cor pulmonale e morte súbita) recentemente tornou-se uma grande preocupação entre os pesquisadores.^{6,9-11,22,23}

Segundo Caglar et al., a pressão da artéria pulmonar (PAP) trata-se um parâmetro facilmente medido na ETT. Os autores observaram que os valores da PAP e DVD eram significativamente maiores em pacientes com DSN e também verificaram que o DSN afetou não apenas a função do VD, mas também a função do ventrículo esquerdo (VE) no início da vida. Com base nesses achados, os autores sugeriram que o tratamento imediato do DSN possa prevenir complicações cardiopulmonares.²²

Fidan et al.⁹ verificaram que a média da pressão da artéria pulmonar (PAPm) era significativamente mais alta em pacientes com DSN acentuado em comparação com indivíduos controle. Também foi constatado que os valores de PAPm de pacientes com DSN diminuíram significativamente após a cirurgia. Os autores desenvolveram um plano de tratamento de emergência para septoplastia para prevenir e reverter possíveis alterações adversas no sistema cardiopulmonar em pacientes com valores elevados de PAPm. Após a cirurgia, os valores de PAPm foram normalizados em 16 (72,7%) de 22 pacientes e diminuíram notavelmente nos seis pacientes restantes.

Hassanpour et al. também encontraram valores de PAPm mais altos em pacientes com DSN acentuado submetidos a septorinoplastia.²⁴ Wiegand e Zwillich sugeriram que a

hipóxia é a principal causa de mortalidade cardíaca em pacientes com SAOS e que o DSN pode causar arritmia ao produzir alterações nas funções autonômicas cardíacas.²⁵

Yilmaz et al. relataram que a hipertrofia adenotonsilar que causa obstrução das vias aéreas aumenta os valores de PAP e que eles diminuíram significativamente em pacientes com hipertrofia adenotonsilar após a adenotonsilectomia.¹⁰ Em um estudo feito em 2016, Ozkececi et al. compararam 25 pacientes portadores de DSN com controles e relataram que os pacientes com DSN tinham valores de PAP mais altos e também tinham pior função do VD em comparação com os controles. Nesses pacientes, a função do VD melhorou e o valor médio da PAP diminuiu após a septoplastia.²⁶ Ghazipour et al. avaliaram 35 pacientes com DSN e observaram que os valores de PAPm dos pacientes diminuíram após a cirurgia (de 23,8 para 19,8 mmHg).²⁷ Em concordância com a literatura, os valores de PAPs de nossos pacientes também diminuíram após a septoplastia.

O intervalo normal do valor da PAPs é 18–25 mmHg.²⁸ Na prática de rotina, a disfunção do VD é comumente avaliada pelo valor da PAPs.²³ A função do VD é aceita como o principal preditor de prognóstico e sintomas em pacientes com hipertensão pulmonar.²⁹ Simsek e Simsek avaliaram a função do VD em pacientes com obstrução nasal associada ao DSN com a ETT e relataram que as medidas da função sistólica do VD baseadas no Doppler tecidual melhoraram, os valores de PAPs diminuíram (de $32,54 \pm 5,24$ para $24,22 \pm 4,55$ mmHg) e os níveis de SpO₂ aumentaram em pacientes com DSN após a septoplastia. Com base nesses achados, os autores propuseram que a hipóxia crônica poderia ser tratada pela septoplastia.²³

Kayapinar et al. observaram que a média dos tempos de atraso eletromecânico atrial e os valores de PAP em pacientes com DSN diminuíram após a septoplastia e sugeriram que o DSN pode resultar em aumento da resistência vascular pulmonar e dos valores de PAPm, causam um efeito adverso na função do VD.³⁰

Ogura et al. relataram que o reflexo nasofaríngeo criado com o auxílio dos músculos brônquicos comprometeu a complacência pulmonar associada à obstrução nasal e também diminuiu a resistência pulmonar elevada.³¹ Esse fenômeno pode ser explicado pela redução da PAPs em nossos pacientes após a septoplastia. Sahin et al. avaliaram os valores da excursão sistólica do plano anular da tricúspide (TAPSE, do inglês *Tricuspid Annular-Plane Systolic Excursion*) pré e pós-operatória, DVD, relação E/A e valores de PAPm e relataram que os valores de TAPSE e PAPm melhoraram significativamente após a cirurgia. Entretanto, de forma semelhante ao nosso estudo, os autores não encontraram alteração significativa no DVD.³²

Até onde sabemos, ainda não houve um estudo abrangente que investigasse especificamente os efeitos cardiovasculares da septoplastia e a maioria dos estudos que avaliaram pacientes com DSN comparou apenas os valores de PAP. No presente estudo, avaliamos vários parâmetros cardiovasculares através de uma abordagem holística com ETT, que é uma técnica não invasiva, prática e eficaz.

A relação E/e' pode ser praticamente medida na ETT e uma razão E/e' mais baixa indica funções diastólicas melhoradas.³³ Por outro lado, a relação E/e' demonstrou ser um preditor prognóstico de sobrevida em pacientes

com insuficiência cardíaca congestiva, hipertensão e infarto agudo do miocárdio.^{34–36} Uma relação E/e' média > 12 é indicativa de disfunção diastólica, uma relação de 8 a 12 denota possível disfunção diastólica e uma relação < 8 é aceita como normal.³⁷

Zhou et al. sugeriram que a relação E/e' é um marcador não invasivo da pressão de enchimento do VE e um forte indicador não invasivo de eventos cardíacos em pacientes com fração de ejeção do VE preservada e revelaram que um aumento de uma unidade na relação E/e' aumentou o risco de eventos cardíacos em 17%. No mesmo estudo, a razão E/e' média encontrada foi de $10,3 \pm 2,8$ em pacientes sem eventos cardíacos, em oposição a $14,5 \pm 5,3$ em pacientes com eventos cardíacos e a diferença foi estatisticamente significativa. Os autores também observaram que a relação E/e' pode desempenhar um papel precoce e eficaz na classificação de risco cardiovascular em pacientes com hipertensão.³⁸ Em nosso estudo, a depender de seu importante papel nos eventos cardíacos, a relação E/e' também foi avaliada em nossos pacientes. e, que seja de nosso conhecimento, o presente estudo é o primeiro desse tipo a avaliar a relação E/e' em pacientes com DSN.

No presente estudo, a PAPs e razão E/e' diminuíram significativamente após a septoplastia, sugeriram que a septoplastia pode melhorar alguns distúrbios cardíacos e também reduzir o risco cardiovascular. Muitos estudos são necessários para confirmar essa ideia.

Os pontos fortes de nossa pesquisa foram o fato de ter um projeto prospectivo e uma alta taxa de seguimento (100%), os pacientes com maior probabilidade de sucesso cirúrgico foram selecionados e os parâmetros da ETT que não foram avaliados em pesquisas anteriores foram examinados no nosso estudo. Além disso, possíveis vieses foram eliminados, com o cegamento do cirurgião para os registros de ETT dos pacientes.

Nosso estudo foi limitado, pois os achados da ETT não foram confirmados por cateterismo cardíaco, as avaliações foram feitas com base em dados de ETT de curto prazo, a pesquisa teve um número relativamente pequeno de pacientes, a patência das passagens nasais não foi comprovada por técnicas objetivas como a rinomanometria, a exclusão de pacientes com pressão arterial pulmonar elevada, a ausência de polissonografia (para exclusão de SAOS) e a ausência de um grupo controle. A falta do grupo controle deveu-se ao fato de que a maioria dos pacientes foi selecionada para o tratamento cirúrgico do DNS. Entretanto, não existe outro método ou tratamento com eficácia comprovada para DSN além da cirurgia. Essa situação influenciou o uso de um grupo controle.

Conclusão

A diminuição dos escores da escala NOSE após a cirurgia indicou que os níveis de satisfação dos pacientes aumentaram e que a septoplastia teve um alto índice de sucesso. A obstrução das vias aéreas superiores secundária ao DSN pode ser um fator de risco cardiovascular e pode afetar as medidas da ETT. Além disso, a diminuição significativa nos valores de PAPs e da relação E/e' após a septoplastia indicou que achados ecocardiográficos negativos e riscos cardiovasculares podem ser evitados por esta cirurgia.

Pesquisa envolvendo participantes humanos

Todos os procedimentos realizados em estudos envolvendo participantes humanos estavam de acordo com as normas éticas do Comitê de Ética da Nevşehir Hacı Bektaş Veli University Scientific Research (Data de aprovação: 21 de agosto de 2019; n° 2019.14.108) e com a declaração de Helsinqui de 1964 e suas alterações posteriores ou padrões éticos comparáveis.

Consentimento informado

O consentimento informado por escrito foi obtido de cada participante antes do início do estudo.

Conflitos de interesse

Os autores declaram não haver conflitos de interesse.

Referências

- Brain DJ. The nasal septum. In: Kerr AG, Gleeson M (eds) *Scott-Brown's Otolaryngology*, 2nd ed. Oxford: Reed educational and professional Publishing Ltd, pp 1997;1-25.
- Shokri A, Faradmal MJ, Hekmat B. Correlations between anatomical variations of the nasal cavity and ethmoidal sinuses on cone-beam computed tomography scans. *Imaging Sci Dent*. 2019;49:103-13.
- Güzelküçük Akay H, Bayar Muluk N, Inal M, Şimşek G, Kiliç R. Evaluation of olfactory sensation, acoustic rhinometry, and quality of life of the patients with nasal septal deviation. *J Craniofac Surg*. 2019;30:1221-7.
- Most SP, Rudy SF. Septoplasty: basic and advanced techniques. *Facial Plast Surg Clin North Am*. 2017;25:161-9.
- Proctor DF. The Upper Airways I. Nasal physiology and defense of the lungs. *Am Rev Respir Dis*. 1977;115:97-129.
- Naiboglu B, Devenci S, Duman D, Kaya KS, Toros S, Kinis V, et al. Effect of upper airway obstruction on pulmonary arterial pressure in children. *Int J Pediatr Otorhinolaryngol*. 2008;72:1425-9.
- Olsen KD, Kern EB, Westbrook PR. Sleep and breathing disturbance secondary to nasal obstruction. *Otolaryngol Head Neck Surg*. 1981;89:804-10.
- Luke MJ, Mehrizi A, Folger GM Jr, Rowe RD. Chronic nasopharyngeal obstruction as a cause of cardiomegaly, cor pulmonale, and pulmonary edema. *Pediatrics*. 1966;37:762-8.
- Fidan V, Aksakal E. Impact of septoplasty on pulmonary artery pressure in patients with markedly deviated septum. *J Craniofac Surg*. 2011;22:1591-3.
- Yilmaz MD, Onrat E, Altuntaş A, Kaya D, Kahveci OK, Ozel O, et al. The effects of tonsillectomy and adenoidectomy on pulmonary arterial pressure in children. *Am J Otolaryngol*. 2005;26:18-21.
- McNicholas WT. Chronic obstructive pulmonary disease and obstructive sleep apnea: overlaps in pathophysiology, systemic inflammation, and cardiovascular disease. *Am J Respir Crit Care Med*. 2009;180:692-700.
- Sommaruga L, Del Rio P, Accardi FG, Cademartiri F, Arcuri MF, Sianesi M. Severe obstruction of upper airway by cervicomedial goitre in patients with cardiopulmonary insufficiency. *G Chir*. 2008;29:354-8.
- Koc S, AYTEKİN M, Kalay N, ÖZCETİN M, BURUCU T, ÖZBEK K, et al. The effect of adenotonsillectomy on right ventricle function and pulmonary artery pressure in children with adenotonsillar hypertrophy. *Int J Pediatr Otorhinolaryngol*. 2012;76:45-8.
- Şimşek E, Şimşek Z, Taş MH, Kucur C, Günay E, Üçüncü H. Evaluation of right ventricular functions in patients with nasal polyposis: an observational Study. *Anadolu Kardiyol Derg*. 2013;13:251-6.
- André RF, Vuyk HD, Ahmed A, Graamans K, Nolst Trenité GJ. Correlation between subjective and objective evaluation of the nasal airway. A systematic review of the highest level of evidence. *Clin Otolaryngol*. 2009;34:518-25.
- Konstantinidis I, Triaridis S, Triaridis A, Karagiannidis K, Kontzoglou G. Long term results following nasal septal surgery. focus on patients' satisfaction. *auris nasus larynx*. 2005;32:369-74.
- Onerci Celebi O, Araz Server E, Yigit O, Longur ES. Adaptation and validation of the turkish version of the nasal obstruction symptom evaluation scale. *Int Forum Allergy Rhinol*. 2018;8:72-6.
- Dreher A, de la Chau R, Klemens C, Werner R, Baker F, Barthlen G, et al. Correlation between otorhinolaryngologic evaluation and severity of obstructive sleep apnea syndrome in snorers. *Arch Otolaryngol Head Neck Surg*. 2005;131:95-8.
- Lang RM, Bierig M, Devereux RB, Flachskampf FA, Foster E, Pellikka PA, et al. Recommendations for chamber quantification: a report from the American Society of Echocardiography's Guidelines and Standards Committee and the Chamber Quantification Writing Group. Developed in Conjunction With the European Association of Echocardiography, a Branch of the European Society of Cardiology. *Am Soc Echocardiogr*. 2005;18:1440-63.
- Acar B, Yavuz B, Karabulut H, Gunbey E, Babademez MA, Yalcin AA, et al. Parasympathetic overactivity in patients with nasal septum deformities. *Eur Arch Otorhinolaryngol*. 2010;267:73-6.
- Pedersen L, Schiöler L, Holmberg K, Emanuelsson CA, Hellgren J. Age and unplanned postoperative visits predict outcome after septoplasty: a national swedish register study. *Int J Otolaryngol*. 2018;2018:2379536.
- Çaglar O, Aksit E. Evaluation of heart functions with detailed echocardiogram in patients with septum deviation. *J Craniofac Surg*. 2018;29:2148-52.
- Simsek Z, Simsek E. Does nasal surgery affect right ventricular myocardial functions at the tissue level in patients with nasal septum deviation? *J Clin Med*. 2018;7:186.
- Hassanpour SE, Moosavizadeh SM, Araghi FM, Eshraghi B. pulmonary artery pressure in patients with markedly deviated septum candidate for septorhinoplasty. *World J Plast Surg*. 2014;3:119-21.
- Wiegand L, Zwillich CW. Obstructive sleep apnea. *Dis Mon*. 1994;40:197-252.
- Özkececi G, Akci O, Bucak A, Ulu S, Yalim Z, Aycicek A, et al. The effect of septoplasty on pulmonary artery pressure and right ventricular function in nasal septum deviation. *Eur Arch Otorhinolaryngol*. 2016;273:3747-52.
- Ghazipour A, Noori SM, Madjidi S, Nikakhlagh S, Saki N, Rekabi H. Determination of the effect of nasal septoplasty on pulmonary artery pressure in patients with deviated nasal septum. *Jentashapir J Health Res*. 2014;5:e21890.
- Nauser TD, Stites SW. Diagnosis and treatment of pulmonary hypertension. *Am Fam Physician*. 2001;63:1789-98.
- Sandoval J, Bauerle O, Palomar A, Gómez A, Martínez-Guerra ML, Beltrán M, et al. Survival in primary pulmonary hypertension Validation of a prognostic equation. *Circulation*. 1994;89:1733-44.
- Kayapinar O, Kaya A, Özde C, Cebeci D, Unlu I. Evaluating the effect of nasal septoplasty on atrial electromechanical features. *Am J Otolaryngol*. 2019;40:179-82.
- Ogura JH, Unno T, Nelson JR. Baseline values in pulmonary mechanics for physiologic surgery of the nose, Preliminary Report. *Ann Otol Rhinol Laryngol*. 1968;77:367-97.

32. Sahin MS, Ozmen OA, Yalcin MU. Does septoplasty improve heart functions of patients with septum deviation in terms of echocardiography findings? *J Craniofac Surg.* 2017;28:1803–5.
33. Hadi S, Tabrizi MT, Separham A, Hoseinalizade M, Sadeghi M, Parizad R. Prevalence and predictors of left ventricle regional wall motion abnormality 6 weeks after primary percutaneous intervention in patients with first acute anterior myocardial infarction. *Crescent J Med Biol Sci.* 2020;7:116–23.
34. Acil T, Wichter T, Stypmann J, Janssen F, Paul M, Grude M, et al. Prognostic value of tissue Doppler imaging in patients with chronic congestive heart failure. *Int J Cardiol.* 2005;103:175–81.
35. Sharp ASP, Tapp RJ, Thom SAM, Francis DP, Hughes AD, Stanton AV, et al. Tissue Doppler E/E' ratio is a powerful predictor of primary cardiac events in a hypertensive population: an ASCOT substudy. *Eur Heart J.* 2010;31:747–52.
36. Hillis GS, Møller JE, Pellikka PA, Gersh BJ, Wright RS, Ommen SR, et al. Noninvasive estimation of left ventricular filling pressure by E/e' is a powerful predictor of survival after acute myocardial infarction. *J Am Coll Cardiol.* 2004;43:360–7.
37. Arques S, Roux E, Luccioni R. Current clinical applications of spectral tissue Doppler echocardiography (E/E' ratio) as a noninvasive surrogate for left ventricular diastolic pressures in the diagnosis of heart failure with preserved left ventricular systolic function. *Cardiovasc Ultrasound.* 2007;5:16.
38. Zhou D, Huang Y, Fu M, Cai A, Tang S, Feng Y. Prognostic value of tissue Doppler E/e' ratio in hypertension patients with preserved left ventricular ejection fraction. *Clin Exp Hypertens.* 2018;40:554–9.