

ARTIGO ORIGINAL

## O papel dos receptores VPAC1 e VPAC2 na etiologia da rinite gestacional: um estudo experimental em ratos<sup>☆</sup>

Burak Ulkumen <sup>a,\*</sup>, Muhammet Burak Batir <sup>b</sup>, Burcu Artunc Ulkumen <sup>c</sup>, Halil Gursoy Pala <sup>d</sup>, Seda Vatansever <sup>e,f</sup> e Sirri Cam <sup>g</sup>

<sup>a</sup> Manisa Celal Bayar University, Faculty of Medicine, Department of Otorhinolaryngology-Head Neck Surgery, Manisa, Turquia

<sup>b</sup> Manisa Celal Bayar University, Faculty of Science and Letters, Department of Biology, Manisa, Turquia

<sup>c</sup> Manisa Celal Bayar University, Faculty of Medicine, Department of Obstetrics and Gynecology, Manisa, Turquia

<sup>d</sup> The University of Health Sciences Tepecik Training and Research Hospital, Department of Obstetrics and Gynecology, İzmir, Turquia

<sup>e</sup> Manisa Celal Bayar University, Faculty of Medicine, Department of Histology-Embryology, Manisa, Turquia

<sup>f</sup> Near East University, Experimental Research Center of Health (DESAM), Mersin, Turquia

<sup>g</sup> Manisa Celal Bayar University, Faculty of Medicine, Department of Medical Genetics, Manisa, Turquia

Recebido em 13 de janeiro de 2020; aceito em 28 de junho de 2020

### PALAVRAS-CHAVE

Rinite gestacional;  
VPAC1;  
VPAC2;  
Estradiol;  
Progesterona

### Resumo

**Introdução:** A rinite gestacional é um distúrbio comum da otorrinolaringologia relacionado a hormônios sexuais. Existem alguns estudos epidemiológicos e fisiológicos sobre rinite gestacional, mas as alterações histopatológicas e biomoleculares ainda não foram estudadas completamente.

**Objetivo:** Os receptores VPAC1 e VPAC2 são conhecidos por seu papel na rinite alérgica. Por outro lado, a ativação da alergia subclínica tem sido sugerida na fisiopatologia da rinite gestacional. Portanto, objetivamos comparar o padrão fisiológico e gestacional da expressão de VPAC1 e VPAC2 na mucosa nasal de ratos.

**Método:** Vinte ratas fêmeas Wistar albinas adultas foram incluídas no estudo. Os dois grupos foram divididos em 10 ratas; controle (grupo A) e 10 ratas prenhes (grupo B). Elas foram alimentadas *ad libitum* e abrigadas em temperatura ambiente ( $22^{\circ} \pm 2^{\circ}$  C). Sacrificamos as ratas no 20° dia de gestação por injeção intraperitoneal de 400 mg/kg de sódio-pentobarbital. Em seguida, foram coletados 10 a 15 mL de sangue e as amostras foram reservadas para a detecção dos níveis séricos de estradiol e progesterona pelo método Elisa. O septo nasal foi ressecado e dividido em 2 para análises imuno-histoquímicas e testes de reação em cadeia da polimerase em tempo real, RT-PCR, de VPAC1 e VPAC2.

DOI se refere ao artigo: <https://doi.org/10.1016/j.bjorl.2020.06.015>

<sup>☆</sup> Como citar este artigo: Ulkumen B, Batir MB, Artunc Ulkumen B, Pala HG, Vatansever S, Cam S. Role of VPAC1 and VPAC2 receptors in the etiology of pregnancy rhinitis: an experimental study in rats. Braz J Otorhinolaryngol. 2022;88:505-10.

\* Autor para correspondência.

E-mail: [drburak@gmail.com](mailto:drburak@gmail.com) (B. Ulkumen).

A revisão por pares é da responsabilidade da Associação Brasileira de Otorrinolaringologia e Cirurgia Cérvico-Facial.

**Resultados:** VPAC1 e VPAC2 foram encontrados em todas as camadas da amostra septal, mas a imunocoloração do epitélio de superfície foi mais distinta nas amostras de ambos os grupos. Demonstramos maior intensidade geral de coloração no grupo gestante. A reação de polimerase em cadeia revelou aumento significativo na expressão de VPAC1 ( $p = 0,023$ ) e VPAC2 ( $p = 0,021$ ) no grupo gestante quando comparado ao grupo controle. Além disso, demonstramos um efeito up-regulador do estradiol e progesterona na expressão do receptor peptídeo intestinal vasoativo.

**Conclusão:** A up-regulação gestacional dos receptores VPAC1 e VPAC2 nasais foi demonstrada tanto por reação de polimerase em cadeia quanto por análise imuno-histoquímica. Esses achados corroboram a hipótese de que a rinite gestacional é causada pela ativação de alergia subclínica presente antes da gestação.

© 2020 Associação Brasileira de Otorrinolaringologia e Cirurgia Cérvico-Facial. Publicado por Elsevier Editora Ltda. Este é um artigo Open Access sob uma licença CC BY (<http://creativecommons.org/licenses/by/4.0/>).

## Introdução

As flutuações nos níveis séricos de gonadocorticoides causam alguns sinais e sintomas otorrinolaringológicos (ORL).<sup>1,2</sup> Sabe-se que condições fisiológicas, patológicas ou iatrogênicas causam alterações nos níveis de gonadocorticoides.<sup>3-5</sup> A gestação, como condição fisiológica, também induz alguns sintomas ORL relacionados aos hormônios sexuais.<sup>6,7</sup> Um deles é a rinite gestacional (RG), também chamada de rinite induzida pela gestação, que é definida como a presença de congestão nasal, rinorreia e espirros, que surgem particularmente durante a gestação e desaparecem em 3 semanas após o parto. Além disso, histórico de alergia e outras doenças nasais são definidos como critérios de exclusão para RG.<sup>3,8</sup>

A RG predispõe ao ronco e até à síndrome da apneia obstrutiva do sono, que induz algumas morbidades maternas e fetais.<sup>9-11</sup> A fisiopatologia da RG ainda não é totalmente compreendida. Porém, níveis séricos aumentados de hormônios específicos (progesterona [PG], estradiol [E2], hormônio de crescimento placentário, gonadotrofina coriônica humana) foram identificados como fator desencadeante.<sup>10</sup> A ativação da alergia subclínica também foi sugerida como a fisiopatologia da RG em alguns estudos.<sup>3,12-14</sup> No entanto, não há alto nível de evidência para apoiar o fato de que a rinite alérgica (RA) e a RG compartilhem processos fisiopatológicos semelhantes. Além disso, o impacto dos hormônios sexuais na mucosa nasal foi estudado em vários aspectos.<sup>15-20</sup> Porém, existem dados muito limitados sobre as alterações histopatológicas e biomoleculares na mucosa nasal de pacientes com RG.<sup>21,22</sup>

Sabe-se que o peptídeo intestinal vasoativo (VIP, do inglês *vasoactive intestinal peptide*) é um hormônio peptídico secretado em vários tecidos.<sup>23</sup> O VIP é conhecido principalmente por suas funções imunomoduladoras.<sup>24</sup> Ele participa na regulação da resposta imune através de 4 receptores (VPAC-1, VPAC-2, PAC1, CRTH2). No trato respiratório superior, o VIP funciona principalmente via VPAC1 e VPAC2. Por outro lado, a up-regulação da expressão nasal de VPAC-1 e VPAC-2 foi relatada na RA.<sup>25</sup> A ligação entre essas duas proteínas receptoras e alergia também foi demonstrada em alguns outros estudos.<sup>24,26</sup> Considerando esses achados, nossa hipótese é que o padrão de expressão de VPAC-1 e VPAC-2 causaria uma alteração significativa na mucosa nasal de ratas grávidas em comparação com as não grávidas. A descoberta de qualquer alteração gestacional na expressão nasal dessas 2 biomoléculas pode revelar parcialmente o contexto histopatológico da RG. Além disso, podemos ter a oportunidade de identificar uma via comum que ligaria a fisiopatologia da AR e RG. Dessa maneira, novas estratégias de tratamento poderiam ser propostas para a RG.

Que seja de nosso conhecimento, a expressão nasal de VPAC1 e VPAC2 ainda não foi estudada em relação à gestação. Neste estudo, exploramos o padrão fisiológico da expressão de VPAC-1 e VPAC-2 na mucosa nasal de ratas, bem como o impacto da gestação nesses receptores. Além disso, o efeito da PG e E2 na expressão desses 2 receptores também foi estudado.

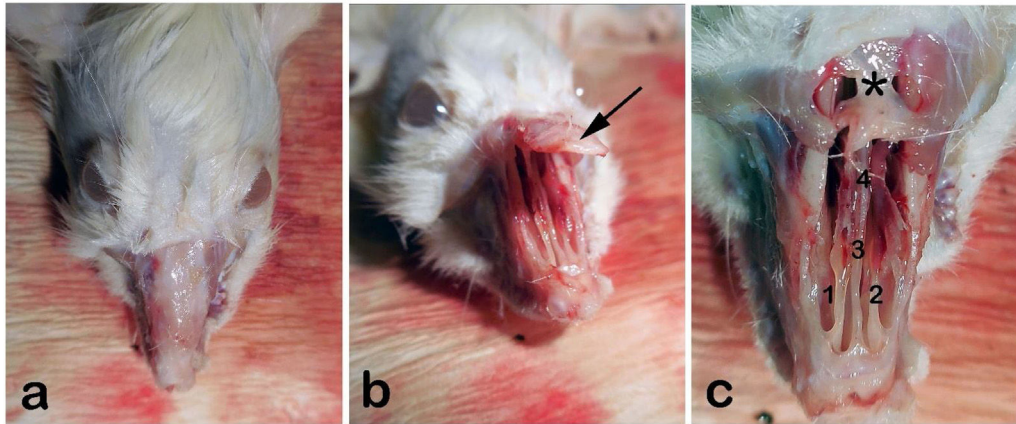
## Método

### Animais

Este estudo experimental com animais foi feito no centro institucional de pesquisa e aplicação de animais experimentais, de acordo com a política aceita sobre o uso de animais. O comitê institucional de ética para pesquisas em animais aprovou os procedimentos gerais.

Vinte ratas Wistar adultas (8-12 semanas de idade) albinas foram incluídas no estudo. As ratas foram alimentadas *ad libitum* e abrigadas à temperatura ambiente ( $22^{\circ} \pm 2^{\circ} \text{C}$ ) em um ciclo claro-escuro de 12 horas. Todos os procedimentos foram feitos durante o dia. Trinta e duas ratas, fêmeas, foram alojadas juntamente com ratos machos na proporção de 4/1 durante a noite. Na manhã seguinte, foram examinados esfregaços vaginais das ratas fêmeas quanto à presença de espermatozoides. Aceitamos a observação de espermatozoides como o dia 0 da gestação, conforme descrito anteriormente.<sup>27-29</sup> As 10 primeiras ratas com esfregaço vaginal negativo e 10 com esfregaço vaginal positivo foram escolhidas dentre as 32 ratas como grupo controle (grupo A) e grupo gestante (grupo B), respectivamente. As 12 ratas restantes não foram incluídas no estudo. Foi relatado que o período de gestação do rato Wistar albino é de aproximadamente 22 (21 a 26) dias.<sup>29</sup> Por esse motivo, sacrificamos as ratas no 20° dia de gestação através de injeção intraperitoneal de 400 mg/kg de sódio-pentobarbital, como descrito anteriormente.<sup>30</sup> Após a perda de consciência e reflexo de endireitamento, 10 a 15 mL de sangue foram coletados através de uma agulha 23G diretamente do coração antes da diminuição do pulso. As amostras de sangue foram reservadas para a detecção dos níveis séricos de E2 e PG pelo teste Elisa.

Em seguida, raspamos o dorso nasal (fig. 1a). Separamos os ossos nasais da maxila de maneira ascendente e revelamos a cavidade nasal macroscopicamente, como descrito por Alvites et al. (fig. 1b).<sup>30</sup> Em seguida, ressecamos a parte cartilaginosa do septo (septo nasal cartilaginoso), tomamos cuidado para não danificar a integridade da mucosa. A amostra ressecada foi dividida em 2 partes para análises imuno-histoquímicas e reação em cadeia da polimerase em tempo real (RT-PCR).



**Figura 1** (a) Visão externa do rinário de rata (pelo dorsal raspado), (b) teto nasal (osso nasal) são mobilizados em direção ascendente; (c) visão macroscópica interna de ambas as cavidades nasais após a remoção do teto nasal. São observados o septo nasal, concha nasal média e osso frontal. Seta: Osso nasal; 1 e 2: conchas nasais médias; 3: Septo com epitélio respiratório; 4: vômer com mucosa olfativa; \* Osso frontal.

### Imuno-histoquímica (IHQ)

As amostras foram fixadas em solução de formaldeído a 10% por 24 horas. Em seguida, foram desidratadas e embebidas em parafina. Os blocos de parafina foram cortados a uma espessura de 4  $\mu\text{m}$ . Para o exame primário, foi usado o corante Hematoxilina-Eosina (H&E). Os anticorpos VPAC1 (B-4): sc-377152 e VPAC2 (AS69): sc-52795 foram usados de acordo com os protocolos recomendados para a detecção imuno-histoquímica de VPAC1 e VPAC2 (Santa Cruz Biotechnology, Inc., TX, EUA). As concentrações de VPAC1 e VPAC2 foram de 200  $\mu\text{g}/\text{mL}$  e 50  $\mu\text{g}/\text{mL}$ , respectivamente. O controle da imunoespecificidade de cada grupo foi feito através da substituição de anticorpos primários por solução salina tamponada com fosfato (PBS). O padrão imuno-histoquímico da expressão de VPAC1 e VPAC2 foi avaliado por microscopia óptica (Olympus BX41). A imunocoloração para VPAC1 e VPAC2 foi avaliada em termos de camadas estruturais da mucosa nasal.

### Elisa

EDTA, citrato de sódio e heparina foram misturados com as amostras de sangue. Em seguida, a mistura foi centrifugada a 3000 rpm por 10 minutos. O sobrenadante foi armazenado a  $-80^{\circ}\text{C}$ . O kit Elisa (do inglês *Enzyme-Linked Immunosorbent Assay*) ou ensaio de imunoabsorção enzimática para E2 (estradiol) de rato e o kit Elisa de progesterona (PG) geral foram usados para a mensuração quantitativa dos níveis séricos de E2 e PG, respectivamente (MyBioSource, Inc., CA, EUA).<sup>29</sup>

### Extração de RNA e análises por PCR quantitativa em tempo real (qRT-PCR)

A extração de RNA total foi feita a partir da mucosa laríngea com o uso do reagente TRIzol<sup>®</sup> em combinação com o PureLink<sup>®</sup> RNA Mini Kit (Thermo Fisher Scientific, 12183555). Os níveis de expressão de RNA de VPAC1 e VPAC2 foram obtidos das amostras de RNA extraídas com o *forward primer* do VPAC1F1 5'-ATCAACTCCTCCCTGTGGTG-3', *reverse primer* do VPAC1R1, 5'-GGGCTGCTATCATTCTTCCC-3', *forward primer* do VPAC2F1 5'-GGACAGTGTGCTCTACTCCA-3', *reverse primer* do VPAC2R1 5'-GCCAGTAGAAGTTCGCCATG-3' e QuantiFast SYBR Green qRT-PCR Kit (Qiagen, 204154). A mistura preparada separadamente de AQP5F1, AQP5R1, QuantiFast SYBR Green e

TREKF1, TREKR1, QuantiFast SYBR Green foi analisada no equipamento Rotor-Gene Q (Qiagen, Hilden, Alemanha). A normalização das alterações na expressão dos genes alvo foi feita de acordo com os valores de expressão dos genes *housekeeping*  $\beta$ -microtubulina (B2M) (B2MF1 5'-TCTCTCTTTCTGGCCTGGA-3', B2MR1 5'-TGTCGGATGGATGAAACCC-3') e Hipoxantina Fosforibosil Transferase (HPRT1) (HPRT1F1 5'-CGTCTTGCTCGAGATGTGAT-3', HPRT1R1 5'-TTCAGTGCTTTGATGTAATCCAG-3'). Os *primers forward* e *reverse* relacionados foram sintetizados pela empresa Metabion (Alemanha). As condições de ciclagem da qRT-PCR iniciaram-se com a etapa de transcrição reversa de  $50^{\circ}\text{C}$  (10 min), seguida pela etapa de PCR que consistiu em um estágio inicial de ativação/desnaturação de  $95^{\circ}\text{C}$  (5 min), seguido por 45 ciclos de desnaturação a  $95^{\circ}\text{C}$  (20s) e ciclo combinado de *annealing*/extensão a  $61^{\circ}\text{C}$  (50s). O método  $2^{-\Delta\Delta\text{CT}}$  foi usado para calcular as alterações relativas na expressão gênica.<sup>31</sup>

### Análises estatísticas

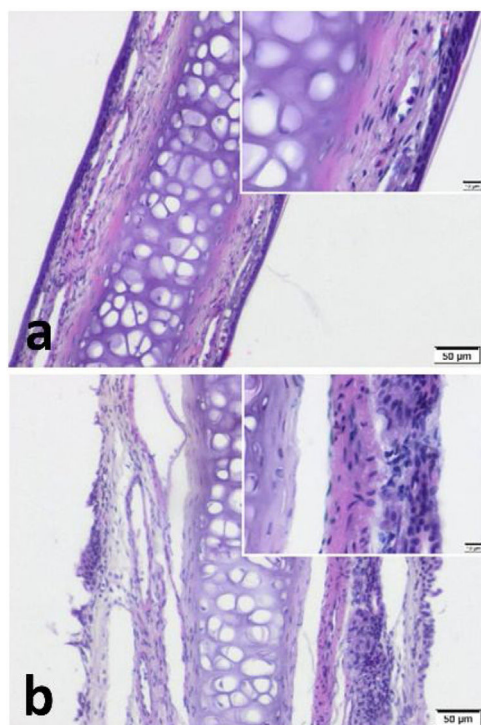
As expressões relativas de VPAC1 e VPAC2 foram comparadas entre os grupos A e B. A distribuição dos dados foi avaliada pelo teste de Shapiro-Wilk e os resultados apresentados como média  $\pm$  desvio-padrão (DP). As variáveis do grupo A e B foram comparadas pelo teste *t* de amostras independentes ou pelo teste U de Mann-Whitney, de acordo com os resultados do teste de Shapiro-Wilk. O impacto dos níveis séricos de E2 e PG em VPAC1 e VPAC2 foi analisado pelo teste de correlação de Pearson. A significância estatística foi definida como  $p < 0,05$ . O *software* Statistical Package for the Social Sciences (SPSS) versão 21.0 (IBM Corp.; Armonk, NY, EUA) foi usado para os cálculos estatísticos.

### Resultados

#### Imuno-histoquímica

Observamos epitélio do tipo cuboide-colunar pseudoestratificado nos cortes corados com hematoxilina e eosina (H&E) do septo nasal cartilaginoso. Além disso, a celularidade superficial aumentada e o edema subepitelial foram observados no grupo B, quando comparado ao grupo A (fig. 2).

VPAC1 e VPAC2 foram encontrados em todas as camadas da amostra do septo (epitélio, membrana basal, lâmina própria, cartilagem). Mas a intensidade da coloração do epitélio foi mais



**Figura 2** Cartilagem septal coberta de mucopericôndrio. A celularidade aumentada e o edema subepitelial são notáveis no grupo de ratas grávidas. (a) grupo controle (b) grupo grávida (coloração H&E) (escala = 50 µm e 10 µm).

distinta nas amostras de ambos os grupos (figs. 3 e 4). Embora não tenhamos usado uma medida objetiva como H-Score para comparação dos grupos, observamos aproximadamente maior intensidade geral de coloração nas amostras do Grupo B quando comparadas ao Grupo A (fig. 3b, fig. 4b).

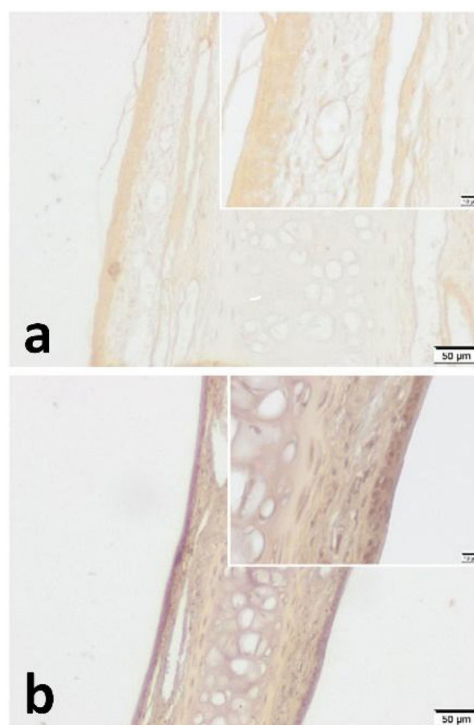
### PCR e Elisa

Foram incluídas no experiment 20 ratos Wistar fêmeas albinas (10 controles, 10 grávidas). A expressão relativa média do RNAm que codifica para o VPAC1 dos grupos A e B foi de  $0,029 \pm 0,016$  e  $0,055 \pm 0,026$ , respectivamente. A expressão relativa média do RNAm que codifica para o VPAC2 dos grupos A e B foi de  $0,003 \pm 0,001$  e  $0,007 \pm 0,004$ , respectivamente. Os níveis séricos médios de E2 dos grupos A e B foram  $21,85 \pm 1,45$  pg/mL e  $73,59 \pm 3,01$  pg/mL, respectivamente. Os níveis médios de PG dos grupos A e B foram de  $14,99 \pm 1,96$  ng/mL e  $32,80 \pm 3,96$  ng/mL, respectivamente (tabela 1). Os valores de PCR e Elisa estavam distribuídos de forma anormal ( $p < 0,05$ ). Por esse motivo, o teste U de Mann-Whitney foi usado para comparação das expressões relativas das biomoléculas e dos níveis séricos de hormônio sexual (E2, PG) entre os grupos.

As expressões relativas de VPAC1 ( $p = 0,023$ ) e VPAC2 ( $p = 0,021$ ) foram significativamente altas no grupo B, quando comparadas com o grupo A. Os níveis de E2 e PG também foram significativamente mais altos no grupo B, quando comparados ao grupo A ( $p < 0,001$ ) (tabela 1).

### Discussão

A RG é um distúrbio otorrinolaringológico relacionado a hormônios sexuais relativamente comum. Sua incidência relatada é de 10% a



**Figura 3** Análise imuno-histoquímica de VPAC1 para (a) o grupo controle e (b) o grupo de ratas grávidas. Verificou-se que o VPAC1 é expresso em todas as camadas do mucopericôndrio septal. Além disso, foi mais intenso no epitélio da superfície dos dois grupos. A intensidade geral da coloração foi mais explícita nas amostras do grupo de ratas grávidas. (escala = 50 µm e 10 µm).

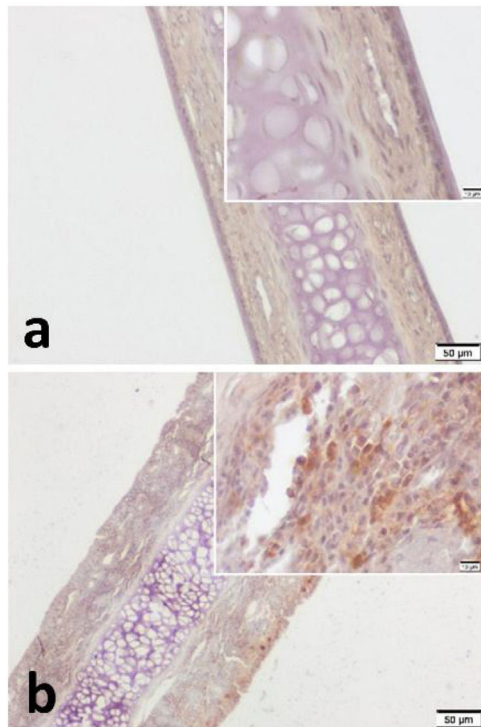
40%.<sup>8,12</sup> Infelizmente, a conscientização sobre a RG entre pacientes e mesmo entre médicos é bastante baixa. A RG pode ocasionar algumas comorbidades graves, como hipertensão materna, pré-eclâmpsia, baixo escore de APGAR e retardo do crescimento fetal.<sup>10,11,32</sup> Existem alguns estudos epidemiológicos e fisiológicos sobre RG,<sup>8,33,34</sup> mas os antecedentes histopatológicos e biomoleculares não foram totalmente estudados. Além disso, há um número muito limitado de estudos sobre o tratamento para esse distúrbio bastante comum.<sup>12,32,34,35</sup> A sugestão de qualquer modalidade de tratamento requer compreensão da fisiopatologia e histopatologia. Por esse motivo, neste estudo experimental em animais, objetivamos revelar alterações histoquímicas e biomoleculares (VPAC1 e VPAC2) da mucosa nasal durante a gestação.

O VIP desempenha um papel fundamental em doenças alérgicas como RA e a asma. Ele funciona particularmente via VPAC1 e VPAC2 no trato respiratório superior.<sup>23</sup> A estimulação desses 2 receptores leva à secreção de mediadores pró e anti-inflamatórios, como prostaglandinas e leucotrienos. Isso resulta no extravasamento de células inflamatórias na mucosa. Outras funções bem conhecidas do VIP são a broncodilatação, vasodilatação e aumento da secreção glandular. Além disso, estudos recentes enfatizam a interação neuro-imunológica do VIP no contexto de doenças alérgicas.<sup>23,36</sup> Todos esses efeitos também podem ter um papel na etiopatogenia da RG. De fato, alguns pesquisadores afirmam que a RG é causada pelo agravamento da alergia subclínica preexistente.<sup>3,12,13</sup> Topozada et al. revelaram algumas alterações similares à RA em amostras de pacientes com RG por microscopia eletrônica.<sup>13</sup> Por outro lado, Ellegard et al. revelaram um aumento do nível de IgE para o ácaro da poeira doméstica em pacientes com RG.<sup>14</sup> Neste estudo, revelamos um aumento

**Tabela 1** Expressão de VPAC1 e VPAC2 na mucosa nasal de ratas, níveis séricos de estradiol e progesterona com base nos grupos

Biomoléculas & hormônios sexuais	Controle (grupo A)	Grávidas (grupo B)	p-valor <sup>a</sup>
<i>Biomoléculas</i>			
VPAC1 (VER)	0,029 ± 0,016	0,055 ± 0,026	p = 0,023
VPAC2 (VER)	0,003 ± 0,001	0,007 ± 0,004	p = 0,021
<i>Níveis séricos de hormônios sexuais</i>			
Estradiol (pg/mL)	21,85 ± 1,45pg	73,59 ± 3,01pg/mL	p < 0,001
Progesterona (ng/mL)	14,99 ± 1,96ng/mL	32,80 ± 3,96ng/mL	p < 0,001

VER, valor de expressão relativa.

<sup>a</sup> p-valores obtidos pelo teste U de Mann-Whitney.

**Figura 4** Análise imuno-histoquímica de VPAC2 para (a) o grupo controle e (b) o grupo de ratas grávidas. Verificou-se que o VPAC2 mostra coloração em todas as camadas do mucopericôndrio septal. A hiper celularidade subepitelial foi notável no grupo de ratas grávidas (b). A intensidade geral da coloração foi mais explícita nas amostras do grupo de ratas grávidas. (escala = 50 µm e 10 µm).

estatisticamente significativa da expressão nasal de VPAC1 ( $p = 0,023$ ) e VPAC2 ( $p = 0,021$ ) em ratas grávidas quando comparadas às não grávidas (tabela 1). Esse achado apoia os resultados de pesquisadores anteriores.<sup>13,14</sup> Em outras palavras, este estudo apoia a hipótese de que a RG e RA podem compartilhar uma via comum para o VIP.

O impacto dos hormônios sexuais na mucosa nasal foi demonstrado por pesquisadores anteriores em várias condições fisiológicas, iatrogênicas ou patológicas.<sup>3,5-7,13,15-22</sup> Quase todos concluíram que o E2 e a PG causam obstrução e edema na cavidade nasal, o que é o caso deste estudo (fig. 2b).<sup>3,6,13,15,16,21</sup> Além desses achados, encontramos uma celularidade superficial relativamente aumentada na camada epitelial em amostras do grupo B. Isso pode ser um sinal de aumento no metabolismo ou atividade.

Por outro lado, muito poucos pesquisadores avaliaram as alterações histoquímicas e biomoleculares subjacentes. Konno et al. revelaram que o E2 exerce uma up-regulação nos receptores muscarínicos colinérgicos, enquanto a PG exerce uma down-regulação nos receptores  $\alpha 1$ -adrenérgicos.<sup>20</sup> Esses achados de Konno et al. são compatíveis com o estudo de Fisher et al. em relação à neuroimunomodulação.<sup>36</sup> Fisher et al. revelaram um maior conteúdo de VIP nas fibras nervosas da mucosa de pacientes com RA quando comparados aos controles. Nossos achados também apoiam esse fenômeno. Maior expressão nasal de VPAC1 e VPAC2 na gestação, revelada neste estudo, também pode ser o fator desencadeante da RG. Além disso, Philpott et al. descobriram uma correlação positiva entre a expressão do receptor de estrogênio- $\beta$  (ER $\beta$ ) e os sintomas de rinite.<sup>17</sup> Nossos achados também apoiam essa correlação. Especificamente, revelamos um efeito up-regulador de E2 e PG no VPAC1 por PCR. Mas descobrimos que o VPAC2 foi estimulado apenas pelo E2. Esses achados podem ser o elo perdido da via do VIP desencadeada por hormônios sexuais, que resulta no extravasamento de células inflamatórias na mucosa nasal.

No presente estudo, tanto o VPAC1 quanto o VPAC2 foram encontrados em todas as camadas do mucopericôndrio septal. No entanto, o epitélio de superfície de ambos os grupos mostrou maior imunocoloração para ambos os receptores de VIP. Além disso, demonstramos maior intensidade de coloração geral em amostras de ratas grávidas (figs. 3 e 4). Esses achados da análise IHQ são semelhantes ao estudo de Kim et al.<sup>25</sup> Eles demonstraram um aumento da intensidade da coloração dos receptores VIP na mucosa nasal de pacientes com RA. Portanto, podemos sugerir que a RG e a RA têm um efeito semelhante nos receptores VIP. Por outro lado, essa forte imunocoloração demonstrada particularmente no epitélio de superfície pode ser interpretada como um sinal de hiperresponsividade da mucosa nasal na gestação.

## Conclusão

Identificamos uma up-regulação da expressão de VPAC1 e VPAC2 na mucosa nasal de ratos pela primeira vez, tanto por PCR quanto por imuno-histoquímica. O presente estudo apoia a hipótese de que a RG é causada pela ativação da alergia subclínica presente antes da gestação. Mais estudos são necessários para desvendar todas as alterações histopatológicas e biomoleculares em relação à RG.

## Aprovação ética

Esta pesquisa experimental em animais foi aprovada pelo comitê local de ética em pesquisa com animais de laboratório da Manisa

Celal Bayar University (28.04.2015/77.637.435-29) e foi feita no Experimental Animals Research and Application Center, de acordo com a política aceita sobre o uso de animais.

## Financiamento

Unit of Scientific Research Projects (BAP) of Manisa Celal Bayar University (Número de concessão: 2014-131).

## Conflitos de interesse

Os autores declaram não haver conflitos de interesse.

## Referências

- D'haeseleer E, Depypere H, Claeys S, Van Borsel J, Van Lierde K. The menopause and the female larynx, clinical aspects, and therapeutic options: a literature review. *Maturitas*. 2009;64:27–32.
- Turan M, Ucler R, Garca MF, Kurdoglu Z, Cankaya H, Ayril A, et al. The Relationship Between Hearing Thresholds and Hyperandrogenism in Polycystic Ovary Syndrome. *Med Sci Monit*. 2016;22:4380–5.
- Kumar R, Hayhurst KL, Robson AK. Ear, nose, and throat manifestations during pregnancy. *Otolaryngol Head Neck Surg*. 2011;145:188–98.
- Shoffel-Havakuk H, Carmel-Neiderman NN, Halperin D, Shapira Galitz Y, Levin D, Haimovich Y, et al. Menstrual Cycle Vocal Performance, and Laryngeal Vascular Appearance: An Observational Study on 17 Subjects. *J Voice*. 2018;32:226–33.
- Kabil Kucur S, Seven A, Yuksel B, Kucur C, Sencan H, Gozukara I, et al. Alterations in nasal mucociliary activity in polycystic ovary syndrome. *Eur J Obstet Gynecol Reprod Biol*. 2016;207:169–72.
- Bhagat DR, Chowdhary A, Verma S, Jyotsana. Physiological changes in ENT during pregnancy. *Indian J Otolaryngol Head Neck Surg*. 2006;58:268–70.
- Shiny Sherlie V, Varghese A. ENT Changes of Pregnancy, and Its Management. *Indian J Otolaryngol Head Neck Surg*. 2014;66:6–9.
- Ulkumen B, Ulkumen BA, Pala HG, Celik O, Sahin N, Karaca G, et al. Pregnancy rhinitis in Turkish wom Do gestational week BMI parity affect nasal congestion? *Pak J. Med Sci*. 2016;32:950–4.
- Ayrim A, Keskin E, Ozol D, Onaran Y, Yidirim Z, Kafali H. Influence of self-reported snoring and witnessed sleep apnea on gestational hypertension and fetal outcome in pregnancy. *Arch Gynecol Obstet*. 2011;283:195–9.
- Franklin K, Holmgren PA, Jonssen F. Snoring, pregnancy-induced hypertension, and growth retardation of the fetus. *Chest*. 2000;117:137–41.
- Somoskovi A, Bartfai Z, Tamasi L, Kocsis J, Puho E, Czeizel A. Population-based case-control study of allergic rhinitis during pregnancy for birth outcomes. *Eur J Obstet Gynecol Reprod Biol*. 2007;131:21–7.
- Ellegård EK. Special considerations in the treatment of pregnancy rhinitis. *Womens Health (Lond)*. 2005;1:105–14.
- Toppozada H, Michaels L, Toppozada M, El-Ghazzawi I, Talaat M, Elwany S. The human respiratory nasal mucosa in pregnancy. An electron microscopic and histochemical study. *J Laryngol Otol*. 1982;96:613–26.
- Ellegård E, Karlsson G. IgE-mediated reactions and hyperreactivity in pregnancy rhinitis. *Arch Otolaryngol Head Neck Surg*. 1999;125:1121–5.
- Toppozada H. The human nasal mucosa in the menopause (a histochemical and electron microscopic study). *J Laryngol Otol*. 1988;102:314–8.
- Toppozada H, Toppozada M, El-Ghazzawi I, Elwany S. The human respiratory nasal mucosa in females using contraceptive pills. An ultramicroscopic and histochemical study. *J Laryngol Otol*. 1984;98:43–51.
- Philpott CM, Wild DC, Wolstensholme CR, Murty GE. The presence of ovarian hormone receptors in the nasal mucosa and their relationship to nasal symptoms. *Rhinology*. 2008;46:221–5.
- Horie S, Yamaki A, Takami S. Presence of Sex Steroid-Metabolizing Enzymes in the Olfactory Mucosa of Rats. *Anat Rec (Hoboken)*. 2017;300:402–14.
- Karaer I, Tuncay G. The effect of premature ovarian insufficiency on nasal mucociliary clearance time. *Gynecol Endocrinol*. 2019;25:1–4.
- Konno A, Terada N, Okamoto Y. Effects of female hormones on the muscarinic and alpha 1-adrenergic receptors of the nasal mucosa An experimental study in guinea pigs. *ORL J Otorhinolaryngol Relat Spec*. 1986;48:45–51.
- Orban N, Maughan E, Bleach N. Pregnancy-induced rhinitis. *Rhinology*. 2013;51:111–9.
- Verma AK, Manohar M, Upparahalli Venkateshaiah S, Mishra A. Neuroendocrine cells derived chemokine Vasoactive Intestinal Polypeptide (VIP) in allergic diseases. *Cytokine Growth Factor Rev*. 2017;38:37–48.
- Abad C, Tan YV. Immunomodulatory Roles of PACAP and VIP: Lessons from Knockout Mice. *J Mol Neurosci*. 2018;66:102–13.
- Kim DH, Park IH, Cho JS, Lee YM, Choi H, Lee HM. Alterations of vasoactive intestinal polypeptide receptors in allergic rhinitis. *Am J Rhinol Allergy*. 2011;25:44–7.
- Voice JK, Dorsam G, Lee H, Kong Y, Goetzel EJ. Allergic diathesis in transgenic mice with constitutive T-cell expression of inducible vasoactive intestinal peptide receptor. *FASEB J*. 2001;15:2489–96.
- Samarasinghe AE, Hoselton SA, Schuh JM. The absence of VPAC2 leads to aberrant antibody production in *Aspergillus fumigatus* sensitized and challenged mice. *Peptides*. 2011;32:131–7.
- Agematsu Y, Ikada H, Amao H. Early detection of pregnancy of the rat. *Jikken Dobutsu*. 1983;32:209–12.
- Lohmiller JJ, Swing SP. Reproduction and Breeding. In: Suckow MA, Weisbroth SH, Franklin CL, editors. *The laboratory rat*. Boston BOS: Elsevier; 2006. p. 147–65.
- Ulkumen B, Artunc Ulkumen B, Batir MB, Pala HG, Vatansever S, Cam S. Impact of Pregnancy and Glucocorticoid Treatment on NF- $\kappa$ B and MUC5AC in Mucosa of Rat Larynx. *J Voice*. 2021;2019;35:342–8.
- Alvites RD, Caseiro AR, Pedrosa SS, Branquinho ME, Varejão ASP, Maurício AC. The Nasal Cavity of the Rat and Mouse-Source of Mesenchymal Stem Cells for Treatment of Peripheral Nerve Injury. *Anat Rec (Hoboken)*. 2018;301:1678–89.
- Livak KJ, Schmittgen TD. Analysis of relative gene expression data using real-time quantitative PCR and the  $2^{-\Delta\Delta CT}$  Method. *Methods*. 2001;25:402–8.
- Dzieciolowska-Baran E, Teul-Swiniarska I, Gawlikowska-Sroka A, Poziomkowska-Gesicka I, Zietek Z. Rhinitis as a cause of respiratory disorders during pregnancy. *Adv Exp Med Biol*. 2013;755:213–20.
- Demir UL, Demir BC, Oztosun E, Uyaniklar OO, Ocakoglu G. The effects of pregnancy on nasal physiology. *Int Forum Allergy Rhinol*. 2015;5:162–6.
- Favilli A, Laurenti E, Stagni GM, Tassi L, Ricci G, Gerli S. Effects of Sodium Hyaluronate on Symptoms and Quality of Life in Women Affected by Pregnancy Rhinitis: A Pilot Study. *Gynecol Obstet Invest*. 2019;84:159–65.
- Incaudo GA, Takach P. The diagnosis and treatment of allergic rhinitis during pregnancy and lactation. *Immunol Allergy Clin North Am*. 2006;26:137–54. Review.
- Fischer A, Wussow A, Cryer A, Schmeck B, Noga O, Zweng M, et al. Neuronal plasticity in persistent perennial allergic rhinitis. *J Occup Environ Med*. 2005;47:20–5.