



RELATO DE CASO

Adenoma pleomórfico pedunculado da úvula – Uma apresentação rara ☆

Sabarinath Vijayakumar ^a, Shilpa Divakaran ^{a,*}, Suhail Muzaffar ^b,
Mohammed Yusuf Mian ^a e Irfan Khan ^a

^a Sandwell and West Birmingham NHS Trust, Birmingham, Inglaterra

^b The Royal Wolverhampton NHS Trust, Wolverhampton, Inglaterra

Recebido em 18 de dezembro de 2020; aceito em 19 de dezembro de 2020

Introdução

Os adenomas pleomórficos representam somente cerca de 6,5% dos tumores nas glândulas salivares menores, apesar de serem os mais comuns (70%) de todas as neoplasias das glândulas salivares.¹ As neoplasias das glândulas salivares menores são relativamente raras, o palato é o local mais comumente afetado (66%), seguido pela mucosa bucal, lábios e área retromolar (1%).²

A úvula em si é um local raro de ocorrência dessas lesões, poucos casos foram relatados até o momento. As diferenças incluem papiloma escamoso, outros tumores de glândulas salivares menores e cisto epidermoide, que comumente ocorre na faixa etária pediátrica.

Relato de caso

Um homem de 43 anos apresentou uma história de curta duração de sensação de engasgo repentino quando se alimentava, seguida de sensação de corpo estranho na garganta por duas semanas. Ele visualizou um edema na parte de trás da garganta, que o levou a ir ao hospital. Não apresentava dificuldade para respirar, embora apresentasse leve desconforto à deglutição e roncos à noite.

No exame, ele estava confortável em repouso, sem sinais de dificuldade respiratória. Havia uma lesão tumoral coberta por mucosa, pedunculada, lisa e globular de aproximadamente 2 cm que pendia da face posterior da extremidade da úvula, com vasos proeminentes sobrejacentes (fig. 1). O restante do exame de cabeça e pescoço não apresentou outros resultados digno de nota.

A imagem da ressonância magnética (RM) mostrou uma lesão ovoide com realce, com margens bem definidas que pendiam da extremidade da úvula e media 2,3 × 2,1 × 2 cm, sem qualquer invasão dos tecidos circundantes (fig. 2).

A excisão foi feita sob anestesia geral. O paciente foi posicionado com a cabeça em extensão e com abridor de boca. Usou-se diatermia bipolar – a lesão pedunculada foi identificada como aderida à face posterior de toda a extensão da úvula e do palato mole adjacente no lado direito. A incisão foi feita ao longo da aderência, o tumor foi

DOI se refere ao artigo:

<https://doi.org/10.1016/j.bjorl.2020.12.013>

☆ Como citar este artigo: Vijayakumar S, Divakaran S, Muzaffar S, Mian MY, Khan I. Pedunculated pleomorphic adenoma of uvula – a rare presentation. Braz J Otorhinolaryngol. 2022;88:646–8.

* Autor para correspondência.

E-mail: shilpa.divakaran@nhs.net (S. Divakaran).

A revisão por pares é da responsabilidade da Associação Brasileira de Otorrinolaringologia e Cirurgia Cérvico-Facial.

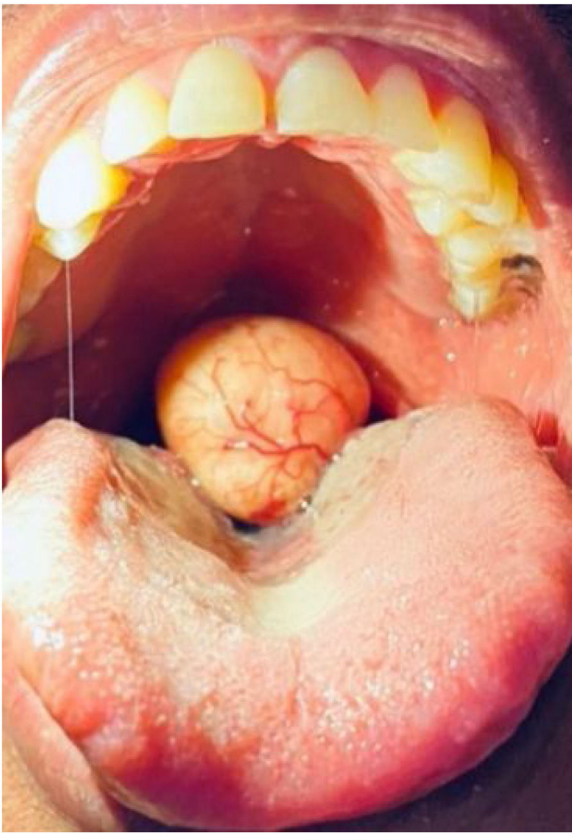


Figura 1 Aparência intraoral do nódulo.

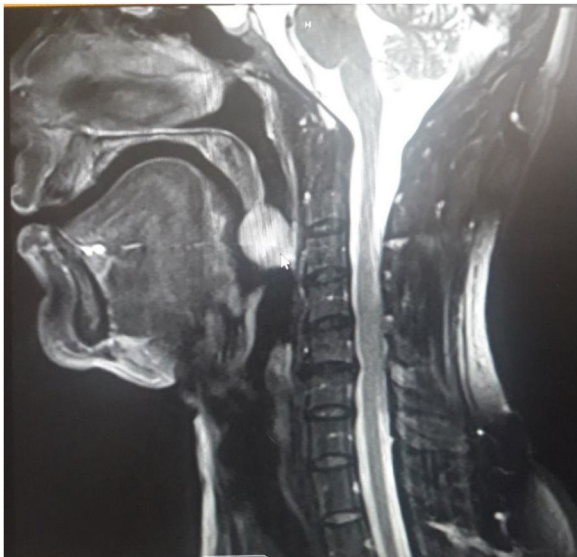


Figura 2 RM mostra realce em lesão ovoide com margens bem definidas, que pende da extremidade da úvula.

totalmente excisado juntamente com uma parte da úvula e do palato mole e uma palatoplastia foi feita para a criação de uma neoúvula.

Ao exame macroscópico, o tecido tinha aparência de tecido arredondado intacto, de cor bege claro, firme, média 20 × 20 × 20 mm, com mucosa marrom-clara aderida que

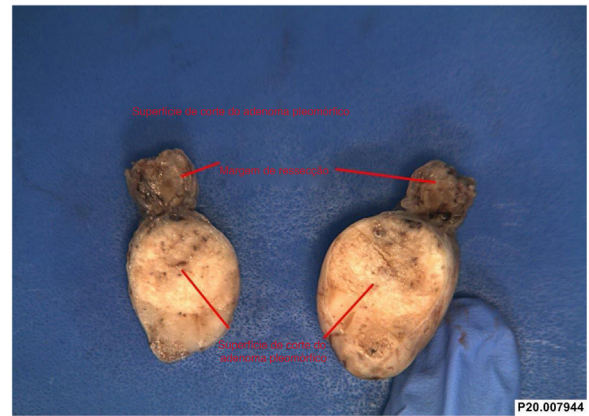


Figura 3 Nódulo excisado da úvula.

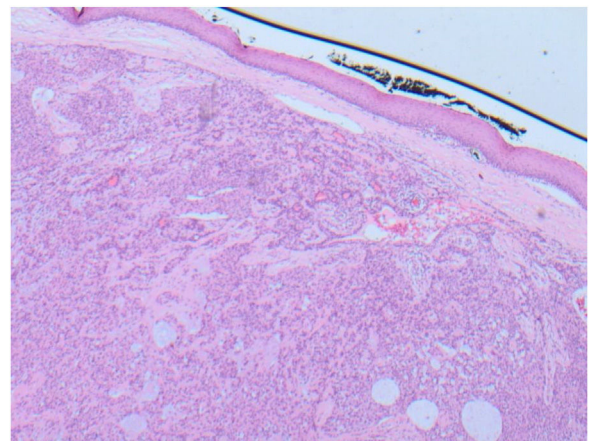


Figura 4 Histopatologia do nódulo excisado mostra componente predominantemente epitelial disposto em túbulos e áreas císticas com fundo mixomatoso e com epitélio escamoso do palato acima da lesão.

media 15 × 10 mm. O corte revelou uma superfície de corte firme, mucóide, de cor bege claro (fig. 3).

O exame microscópico da lesão mostrou epitélio de revestimento mucoso escamoso normal que cobria toda a superfície da lesão com margem de ressecção clara que continha tecido de glândula salivar menor. A lesão era composta por tumor misto benigno bem circunscrito, composto de células epiteliais em camadas e filamentos inseridos em um estroma fibromixóide variável que continha células mioepiteliais ocasionais. As células epiteliais eram essencialmente monomórficas com aspecto plasmocitoide. Não havia evidência de atipia nuclear, mitoses, invasão perineural ou vascular. Essas características morfológicas eram de um adenoma pleomórfico benigno (tumor misto benigno). Tecido de glândula salivar normal foi observado na margem de ressecção da lesão pedunculada e, portanto, a lesão foi completamente excisada (fig. 4).

O paciente foi acompanhado após um mês e a cicatriz palatina havia cicatrizado bem no exame. Três meses e seis meses após o procedimento, o paciente evoluiu bem, sem alterações na fala, insuficiência velofaríngea ou recidiva.

Discussão

O tumor benigno mais comum da cavidade oral é o adenoma pleomórfico (50%), o palato é o local mais comumente afetado. Esses tumores são observados entre a quarta e a sexta décadas, com uma ligeira preponderância feminina.^{3,4} Histologicamente, esses tumores têm uma aparência mista de componentes mioepiteliais e epiteliais em um fundo de estroma fibromixóide variável com uma pseudocápsula.⁵

Os adenomas pleomórficos são tumores de crescimento lento e os pacientes apresentam sintomas de longa duração que duram meses – de disfagia, distúrbios do sono e roncos. Houve um caso relatado por Fidan et al. de adenoma uvular pleomórfico que apresentava otalgia; entretanto, esse paciente também apresentava alteração na voz. Neste caso, tivemos um paciente do sexo masculino com uma curta história de sensação de corpo estranho de apenas duas semanas.

Os adenomas pleomórficos que surgem na úvula são bastante raros, com poucos casos relatados até o momento.⁶⁻⁸ Os diagnósticos diferentes incluem papiloma escamoso e cisto epidérmico (que ocorre principalmente na faixa etária pediátrica). Neste caso, a aparência era de mucosa lisa que recobria um edema firme, que é diferente do papiloma ou cisto epidermoide.

A RM é o exame de escolha na avaliação dessas lesões de tecidos moles, pois fornecem uma boa demarcação. Os adenomas pleomórficos têm baixa intensidade de sinal em imagens ponderadas em T1 e alto sinal em imagens ponderadas em T2 na RM.⁹

A excisão cirúrgica é a base do tratamento. Adenomas pleomórficos, se forem excisados de maneira incompleta, podem levar à recorrência.¹⁰ Neste caso, também foi retirada uma amostra de tecido normal, em vista da probabilidade de tumor de glândula salivar. A úvula remanescente foi reconstruída para evitar problemas de fala e deglutição.

Conclusão

As lesões uvulares em si são bastante incomuns. A possibilidade de tumor de glândula salivar menor deve ser considerada ao encontrar lesões firmes nessa área. Se não forem tratadas, essas lesões podem não só aumentar e causar morbidade significativa em termos de vias aéreas e

deglutição, mas também apresentam risco de transformação maligna.

Aprovação ética

Foi obtido consentimento do Instituto e do paciente para a publicação de fotografias clínicas e redação do relato de caso

Conflitos de interesse

Os autores declaram não haver conflitos de interesse.

Referências

1. Zhan KY, Khaja SF, Flack AB, Day TA. Benign parotid tumors. *Otolaryngol. Clin North Am.* 2016;49:327–42.
2. Sentani K, Ogawa I, Ozasa K, Sadakane A, Utada M, Tsuya T, et al. Characteristics of 5015 salivary gland neoplasms registered in the Hiroshima tumor tissue registry over a period of 39 years. *J Clin Med.* 2019;8:566.
3. Buchner A, Merrell PW, Carpenter WM. Relative frequency of intra-oral minor salivary gland tumors: a study of 380 cases from northern California and comparison to reports from other parts of the world. *J Oral Pathol Med.* 2007;36:207–14.
4. Waldron CA, el-Mofty SK, Gnepp DR. Tumors of the intraoral minor salivary glands: a demographic and histologic study of 426 cases. *Oral Surg Oral Med Oral Pathol.* 1988;66:323–33.
5. Stennert E, Guntinas-Lichius O, Klusmann JP, Arnold G. Histopathology of pleomorphic adenoma in the parotid gland: a prospective unselected series of 100 cases. *Laryngoscope.* 2001;111:2195–200.
6. Fidan V, Yoruk O, Sutbeyaz Y. Otalgia due to the pleomorphic adenoma of uvula. *J Craniofac Surg.* 2009;20:571–3.
7. Motomura H, Harada T, Muraoka M, Taniguchi T. Elongated uvula with a pleomorphic adenoma: a rare cause of obstructive sleep apnea syndrome. *Ann Plast Surg.* 2000;45:61–3.
8. Li J, Guo L, Wang K. Large Mixed Tumors of Salivary: two cases reports. *Lin Chung Er Bi Yan Hou Tou Jing Wai Ke Za Zhi.* 2014;28:1714–5.
9. von Stempel C, Morley S, Beale T, Otero S. Imaging of palatal lumps. *Clin Radiol.* 2017;72:97–107.
10. Ethunandan M, Witton R, Hoffman G, Spedding A, Brennan PA. Atypical features in pleomorphic adenoma—a clinicopathologic study and implications for management. *Int J Oral Maxillofac Surg.* 2006;35:608–12.